Volume 3 (1) January-June 2024

TEJ

Thai Endodontic Journal (ENDOSARN)
วารสารเอ็นโดดอนติกส์ไทย (เอ็นโดสาร)

The official journal of the Thai Endodontic Association

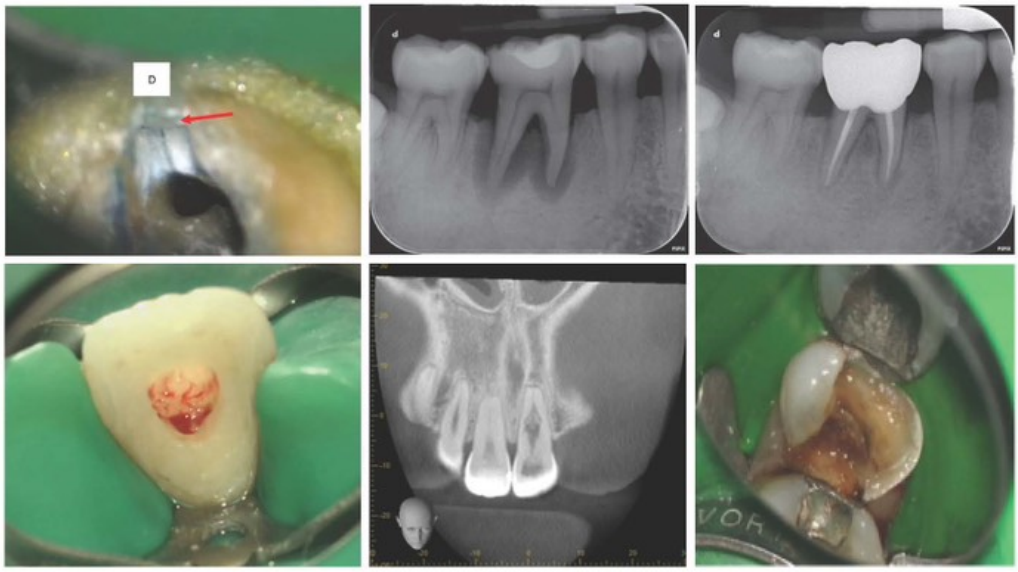

Interesting articles

- *บทบาทของอีพิเจเนติกส์ต่อการเกิดและการรักษาโรคของเนื้อเยื่อในโพรงฟันและโรครอบปลายรากฟัน (Epigenetic Approaches to the treatment of dental pulp and periapical disease)*
- ***Glass-ionomer cement: from basic knowledge to application for coronal seal in endodontic treatment: a narrative review***
- *การรักษาคลองรากฟันที่มีรอยโรคร่วมระหว่างโรคเนื้อเยื่อในและโรคปริทันต์ : กรณีผู้ป่วยที่มีสาเหตุมาจากรอยโรคเนื้อเยื่อในปฐมภูมิตามด้วยโรคปริทันต์ทุติยภูมิในฟันกรามล่างขวาอันมีสาเหตุจากรอยร้าว (Root canal treatment of Endodontic-Periodontal Lesion : a case of primary endodontic lesions with secondary periodontal involvement in the right mandibular molar originating from a cracked tooth)*
- *การรักษาฟันที่มีการสูญสลายของรากฟันบริเวณคอฟันจากภายนอกที่มีลักษณะคล้ายการสูญสลายของรากฟันจากภายในด้วยการรักษาคลองรากฟันร่วมกับการรักษาทางศัลยกรรม (Treatment of Teeth Exhibiting External Cervical Root Resorption, Mimicking Internal Root Resorption, through the Integration of Endodontic Treatment and Surgical Intervention.)*

Text and Journal Publication Co., LTD.

ISSN 1685-3709

การรักษาคลองรากฟันที่มีรอยโรคร่วมระหว่างโรคเนื้อเยื่อในและโรคปริทันต์ : กรณีผู้ป่วยที่มีสาเหตุมาจากรอยโรคเนื้อเยื่อในปฐมภูมิตามด้วยโรคปริทันต์ทุติยภูมิในฟันกรามล่างขวาอันมีสาเหตุจากรอยร้าว

Root canal treatment of Endodontic-Periodontal Lesion : a case of primary endodontic lesions with secondary periodontal involvement in the right mandibular molar originating from a cracked tooth

สุกัญญา จันทะ D.D.S., วรัตมา สุขสภา D.D.S., M.Sc.

Sukanya Juntha D.D.S., Warattama Suksaphar D.D.S., M.Sc.

สาขาวิทยาเอ็นโดดอนต์ วิทยาลัยทันตแพทยศาสตร์ มหาวิทยาลัยรังสิต ปทุมธานี ประเทศไทย

Department of Endodontics, College of Dental Medicine, Rangsit University, Pathum Thani, Thailand

บทคัดย่อ

ฟันที่มีรอยโรคร่วมกันระหว่างโรคเนื้อเยื่อในและโรคปริทันต์ จำเป็นต้องมีการวินิจฉัยอย่างละเอียดและถูกต้อง เพื่อนำไปสู่การวางแผนให้การรักษาที่เหมาะสม ซึ่งเป็นสิ่งสำคัญที่จะทำให้เกิดผลสำเร็จของการรักษาและการพยากรณ์โรคที่ดีขึ้น รายงานผู้ป่วยฉบับนี้ มีวัตถุประสงค์เพื่อแสดงถึงความสำเร็จ ขั้นตอนการตรวจวินิจฉัย และการรักษา ในผู้ป่วยที่มีรอยโรคเนื้อเยื่อในปฐมภูมิตามด้วยโรคปริทันต์ทุติยภูมิ (primary endodontic lesions with secondary periodontal involvement) ในผู้ป่วยหญิงไทยอายุ 45 ปี อันมีสาเหตุจากการมีรอยร้าวบนตัวฟันกรามล่างขวาซี่ที่หนึ่ง จากการตรวจทางคลินิกพบรอยร้าวบนสันริมฟันด้านใกล้กลางและไกลกลาง (mesial and distal marginal ridge) และฟันไม่ตอบสนองต่อการทดสอบความมีชีวิตของฟัน วัดร่องลึกปริทันต์ได้ 4-5 มิลลิเมตร มีเหงือกร่น พบ furcation involvement ระดับ 2 จากภาพถ่ายรังสีพบพยาธิสภาพเป็นเงาดำรอบรากฟันลุกลามจนถึงยอดสันกระดูกทั้ง 2 ข้าง จึงวางแผนรักษารากฟัน ร่วมกับการทำครอบฟันเพื่อยึดและผนึกรอยร้าว และประเมินสภาวะปริทันต์เพื่อทำการรักษาทางปริทันต์ต่อไป จากการติดตามผลการรักษาเป็นระยะเวลา 1 ปี ผู้ป่วยไม่มีการอาการใดๆ ครอบฟันอยู่ในสภาพดี ไม่พบร่องลึกปริทันต์ ฟันไม่โยก ไม่มี furcation involvement และจากภาพถ่ายรังสีติดตามผลการรักษา พบว่ารอยโรครอบปลายรากฟันมีขนาดเล็กลงชัดเจน ซึ่งยังคงต้องติดตามผลการรักษาต่อเนื่อง และส่งผู้ป่วยเข้ารับการรักษาทางปริทันต์ในระยะ maintenance phase ต่อไป

คำสำคัญ: รอยโรคร่วมระหว่างโรคเนื้อเยื่อในและโรคปริทันต์, รอยโรคเนื้อเยื่อในปฐมภูมิตามด้วยโรคปริทันต์ทุติยภูมิ, การรักษาคลองรากฟัน, ฟันร้าว

Correspondence: วรัตมา สุขสภา

52/347 เมืองเอก ถ.พหลโยธิน ต.หลักหก อ.เมือง จ.ปทุมธานี 12000

โทร 02-997-2200-30 E-mail warattama.s@rsu.ac.th

Received: 16 April 2024 Revised: 4 June 2024 Accepted: June 2024

Abstract

The endodontic and periodontal lesion requires a precise and accurate diagnosis, leading to an appropriate treatment plan that can improve the success rate and prognosis of treatment.

The objective of this case report is to demonstrate the factors contributing to effective treatment in a 45-year-old Thai female patient presenting with primary endodontic lesions with secondary periodontal involvement as a consequence from cracks on the right mandibular first molar. Upon clinical examination, cracks were found at mesial and distal marginal ridges, with no response to the electric pulp test, probing depth of 4-5 mm, gingival recession, and furcation involvement grade ll. Periapical film revealed a radiolucent area along the root, extending to the furcation area and both alveolar bone crests. Therefore, the treatment plan involved performing root canal treatment followed by crown placement to seal and stabilize the crack. Subsequently, the periodontal condition needed evaluation for proper further treatment. At the one-year recall, the patient exhibited no symptoms, and the crown was in good condition with normal periodontal conditions. Periapical film showed obvious healing of the lesion in the periapical and furcation area. However, the patient still requires endodontic follow-up and periodontal maintenance.

Keywords: Endodontic-Periodontal lesion, Primary endodontic lesions with secondary periodontal involvement, Root canal treatment, Cracked tooth

บทนำ

รอยโรคเนื้อเยื่อใน (Endodontic lesion) คือ รอยโรคที่เกิดจากเนื้อเยื่อในฟันมีการอักเสบ ติดเชื้อ และเกิดพยาธิสภาพของเนื้อเยื่อในฟันและเนื้อเยื่อรอบปลายรากฟัน ส่วนรอยโรคปริทันต์ (Periodontal lesion) คือ รอยโรคที่เกิดขึ้นจากโรคปริทันต์อักเสบและเกิดพยาธิสภาพของอวัยวะปริทันต์ (1,2) โดย Simring และ Goldberg ในปี ค.ศ. 1964 ได้อธิบายความสัมพันธ์ระหว่างโรคปริทันต์และโรคเนื้อเยื่อใน คือ การเกิดรอยโรคร่วมกันระหว่างโรคทั้งสองภายในฟันซี่เดียวกัน โดยรอยโรคอาจเกิดจากโรคเนื้อเยื่อในฟันก่อน หรือเกิดจากโรคของอวัยวะปริทันต์/เนื้อเยื่อปริทันต์ก่อน หรือเกิดแยกกันก็ได้ ซึ่งรอยโรคทั้งสอง สามารถมีปฏิสัมพันธ์ต่อกันหรือเกิดร่วมกันได้ (3) เนื่องจากเนื้อเยื่อในฟันและอวัยวะปริทันต์มีช่องทางติดต่อกันได้หลายทาง โดยจะแบ่งเป็นช่องทางใหญ่ๆ ได้ 2 ช่องทาง (1,2) คือ

1. ช่องทางติดต่อทางกายวิภาคของฟัน (anatomical pathways) ได้แก่ รูเปิดปลายราก (apical foramen), แขนงคลองรากด้านข้าง (lateral canals), แขนงคลองรากเสริม (accessory canals), คลองรากบริเวณง่ามรากฟัน (furcation canals), ท่อเนื้อฟัน(dentinal tubules) รวมทั้งการสูญเสียเคลือบรากฟันซึ่งอาจเกิดจากความผิดปกติตามธรรมชาติ หรือเนื่องจากการเกิดอุบัติเหตุหรือการขูดทำความสะอาดผิวรากฟัน (root planing) (4,5) นอกจากนี้ยังมีลักษณะกายวิภาคที่ผิดปกติของฟันที่เป็นปัจจัยเฉพาะที่ส่งเสริมการเกิดโรคปริทันต์ได้เช่น ร่องด้านเพดานและเหงือก (Palatogingival groove) ซึ่งอาจพบในฟันตัดของขากรรไกรบน ซึ่งเป็นช่องทางติดต่อและเป็นปัจจัยที่เอื้อต่อการเกิดรอยโรคร่วม (6)

2. ช่องทางติดต่อทางพยาธิสภาพของฟัน (non-physiological pathways) ได้แก่ รอยทะลุของคลองรากฟัน (root canal perforation) การมีรอยแตกหรือรอยร้าวของรากฟัน ซึ่งเป็นทางติดต่อระหว่างจุลชีพในช่องปากกับเนื้อเยื่อใน ก่อให้เกิดรอยโรคของเนื้อเยื่อในและอวัยวะปริทันต์รอบ ๆ และอาจส่งผลให้เกิดรอยโรคร่วมกันระหว่างโรคทั้ง 2 ได้ (6)

การแบ่งประเภทของรอยโรคร่วม

Simon และคณะ (7) แบ่งรอยโรคร่วมตามสาเหตุของการกำเนิดโรค เป็น 5 ประเภท คือ

1. รอยโรคเนื้อเยื่อในปฐมภูมิ (primary endodontic lesions)

2. รอยโรคปริทันต์ปฐมภูมิ (primary periodontal lesions)

3. รอยโรคเนื้อเยื่อในปฐมภูมิตามด้วยโรคปริทันต์ทุติยภูมิ (primary endodontic lesions with secondary periodontal involvement)

4. รอยโรคปริทันต์ปฐมภูมิตามด้วยเนื้อเยื่อในทุติยภูมิ (primary periodontal lesions with secondary endodontic involvement)

5. รอยโรคร่วมเนื้อเยื่อในและโรคปริทันต์ (true combined lesion)

1. รอยโรคเนื้อเยื่อในปฐมภูมิ (primary endodontic lesions)

มีสาเหตุมาจากโรคเนื้อเยื่อในเพียงอย่างเดียว สาเหตุเกิดจากการอักเสบและเกิดพยาธิสภาพของเนื้อเยื่อใน นำไปสู่การเกิดการอักเสบของเนื้อเยื่อรอบปลายรากฟันและมีการละลายของกระดูกรอบปลายรากฟัน ซึ่งจะพบลักษณะของพยาธิสภาพเป็นเงาดำรอบปลายรากฟันในภาพรังสีโดยที่สันกระดูกเบ้าฟันมักยังมีระดับปกติ ลักษณะทางคลินิกของฟันที่เป็นรอยโรคเนื้อเยื่อในปฐมภูมิจะไม่ตอบสนองต่อการตรวจความมีชีวิตของฟัน เมื่อเป็นเรื้อรังอาจพบการระบายของหนองผ่านเอ็นยึดปริทันต์ไปทาง gingival sulcus ซึ่งบางครั้งอาจดูคล้ายการเป็นหนองจากโรคปริทันต์ (periodontal abscess) แต่ร่องลึกปริทันต์ที่มีสาเหตุมาจากโรคเนื้อเยื่อในเพียงอย่างเดียวนั้น มักจะมีลักษณะเฉพาะ คือ เป็นร่องแคบและลึก มักมีเพียงตำแหน่งเดียว อาจพบรูเปิดทางหนองไหล (sinus tract opening) ร่วมด้วย ควรตรวจโดยวิธี tracing คือ การใช้ gutta-percha สอดเข้าไปใน sinus tract ร่วมกับการถ่ายภาพรังสีเพื่อวินิจฉัยและยืนยันจุดกำเนิดของรอยโรคว่ามาจากปลายรากฟันซี่ที่ตาย

2. รอยโรคปริทันต์ปฐมภูมิ (primary periodontal lesions)

มีสาเหตุมาจากโรคปริทันต์อักเสบเพียงอย่างเดียว โดยจะพบการสะสมของคราบจุลินทรีย์และหินปูนจำนวนมาก ทำให้เกิดการอักเสบและทำลายอวัยวะปริทันต์ตามมา การดำเนินของโรคจะเริ่มจากที่ร่องเหงือกลงไปสู่ปลายรากฟัน ลักษณะทางคลินิกมักจะพบร่องลึกปริทันต์ที่ลึก และกว้างหลายตำแหน่งรอบซี่ฟัน ส่วนใหญ่มักพบว่าฟันหลายซี่ในช่องปากเป็นโรคปริทันต์ด้วย ฟันที่เป็นรอยโรคปริทันต์ปฐมภูมิมักจะตอบสนองต่อการตรวจความมีชีวิตของฟัน ภาพถ่ายรังสีพบการทำลายของสันกระดูกเบ้าฟันในแนวนอนหรือแนวดิ่งลุกลามไปทางปลายรากฟัน

3. รอยโรคเนื้อเยื่อในปฐมภูมิตามด้วยโรคปริทันต์ทุติยภูมิ (primary endodontic lesions with secondary periodontal involvement)

มีสาเหตุเริ่มต้นจากโรคเนื้อเยื่อในปฐมภูมิที่เป็นมานานเรื้อรังแล้วไม่ได้รับการรักษา ส่งผลให้เกิดการทำลายอวัยวะปริทันต์รอบปลายรากฟันและลุกลามจากบริเวณปลายรากขึ้นมาสู่ระดับกระดูกเบ้าฟัน มีร่องลึกปริทันต์และเป็นโรคปริทันต์อักเสบตามมา ลักษณะที่พบทางคลินิกคือ ฟันตาย มีคราบจุลินทรีย์และหินน้ำลายสะสมบนตัวฟันมาก ร่องลึกปริทันต์มักมีลักษณะกว้างกว่ารอยโรคที่เกิดจากโรคเนื้อเยื่อในเพียงอย่างเดียว ภาพถ่ายรังสีพบเงาโปร่งรังสีเริ่มจากบริเวณปลายรากฟันขึ้นมาถึงบริเวณด้านข้างรากฟัน และมักมีการทำลายของสันกระดูกเบ้าฟันด้วย

4. รอยโรคปริทันต์ปฐมภูมิตามด้วยเนื้อเยื่อในทุติยภูมิ (primary periodontal lesions with secondary endodontic involvement)

มีสาเหตุจากการที่เป็นโรคปริทันต์เรื้อรังแล้วไม่ได้รับการรักษาจนลุกลามไปถึงปลายรากฟัน สารพิษและแบคทีเรียจากภายในช่องปากผ่านเข้าไปในร่องลึกปริทันต์เข้าสู่แขนงคลองรากฟันหรือรูเปิดปลายราก ทำให้เนื้อเยื่อในฟันอักเสบติดเชื้อ และเกิดการตายของเนื้อเยื่อในตามมา

5. รอยโรคร่วมเนื้อเยื่อในและโรคปริทันต์ (true combined lesion)

รอยโรคร่วมที่แท้จริงของโรคเนื้อเยื่อในและโรคปริทันต์ (true combined endodontic and periodontal lesion) เกิดเมื่อพยาธิสภาพของเนื้อเยื่อในและอวัยวะปริทันต์ลุกลามมาเชื่อมถึงกัน โดยต่างเกิดโรคแยกกัน ไม่มีโรคใดโรคหนึ่งเป็นสาเหตุเริ่มต้นของอีกโรคหนึ่ง เมื่อรอยโรคทั้งสองที่ไม่ได้รับการรักษามาพบกันจึงเกิดเป็นรอยโรคร่วมที่แท้จริง ลักษณะทางคลินิกพบฟันตาย มีแผ่นคราบจุลินทรีย์และหินน้ำลายสะสม มีร่องลึกปริทันต์ ภาพรังสีพบมีการเชื่อมกันของรอยโรครอบรากฟันและการละลายของสันกระดูก

ภายหลังในปี ค.ศ. 1990 Belk และคณะ (8) ได้เสนอการแบ่งประเภทรอยโรคร่วมของเนื้อเยื่อในและโรคปริทันต์อักเสบเพิ่มเติมคือ

6. รอยโรคร่วมแบบเป็นอิสระต่อกันของเนื้อเยื่อในและโรคปริทันต์ (concomitant pulpal-periodontal lesion)

มีการเกิดพยาธิสภาพของเนื้อเยื่อในและของอวัยวะปริทันต์ขึ้นพร้อมกัน ไม่มีโรคใดโรคหนึ่งเป็นสาเหตุเริ่มต้นของอีกโรคหนึ่งรอยโรคทั้งสองบริเวณต่างเกิดโรคแยกกันและไม่พบการเชื่อมกันของรอยโรค ภาพรังสีจะพบรอยโรคทั้งบริเวณยอดสันกระดูกและรอบปลายรากฟันโดยเกิดแยกกัน

จากเกณฑ์การจำแนกรอยโรคของ Simon และคณะ (7) จะพบว่ามีข้อจำกัด คือ จะใช้สาเหตุหลักของการเกิดโรคเป็นเกณฑ์ในการวินิจฉัยแยกโรค เช่น จากภายในคลองรากฟัน หรือจากร่องลึกปริทันต์ แต่ในบางกรณีที่รอยโรคมีการลุกลามมากขึ้นเกิดรอยโรคร่วมกันของโรคเนื้อเยื่อในและโรคปริทันต์ ก็อาจทำให้ระบุถึงต้นกำเนิดของการติดเชื้อได้ยาก และอาจทำให้เกิดความสับสนในการวินิจฉัย นอกจากนี้ฟันที่เกิดรอยโรคร่วมทั้งจากสาเหตุในคลองรากฟันและเนื้อเยื่อปริทันต์ โดยทั่วไปจำเป็นต้องได้รับการรักษาทั้งในคลองรากฟันและที่อวัยวะปริทันต์ร่วมกัน ดังนั้นการระบุถึงสาเหตุหลักของการเกิดโรคอาจไม่ส่งผลต่อการวางแผนการรักษามากนัก

ในปี ค.ศ. 2017 มีการประชุมเชิงปฏิบัติการระดับโลกเกี่ยวกับโรคปริทันต์อักเสบเพื่อจำแนกประเภทของรอยโรคร่วมเนื้อเยื่อในและโรคปริทันต์อักเสบใหม่ โดยแนะนำให้จำแนกตามอาการและอาการแสดงที่เกิดขึ้นในขณะที่ตรวจพบรอยโรค การจำแนกใหม่ตาม AAP/EFP 2018 (American Academy of Periodontology/European Federation of Periodontology) (9) แสดงในตารางที่ 1 ดังนี้

โดยจะเพิ่มเติมการจำแนกรอยโรคตามการพบความเสียหายที่เกิดกับรากฟัน เช่น การมีหรือไม่มีของรอยแตกร้าว รอยทะลุที่รากฟัน หรือการละลายของผิวรากฟัน รวมไปถึงมีการระบุขอบเขตความรุนแรงของการทำลายอวัยวะปริทันต์ร่วมด้วย

ประเภทของรอยโรคร่วมเนื้อเยื่อในและโรคปริทันต์จำแนกตาม AAP/EFP 2018 (9) จะแบ่งเป็น 2 ประเภทใหญ่ ดังนี้

1. รอยโรคร่วมของเนื้อเยื่อในและโรคปริทันต์ที่เกิดร่วมกับความเสียหายที่เกิดที่รากฟัน (Endo-periodontal lesion with root damage) เช่น

1.1 รากฟันแตกหรือมีรอยร้าว (root fracture or cracking)

1.2 รอยทะลุที่รากฟันหรือโพรงเนื้อเยื่อในตัวฟัน (root canal or pulp chamber perforation)

1.3 รากฟันละลายจากภายนอก (external root resorption)

2. รอยโรคร่วมของเนื้อเยื่อในและโรคปริทันต์ที่ไม่พบความเสียหายที่รากฟัน (Endo-periodontal lesion without root damage) โดยจะแบ่งย่อยออกเป็น

2.1 รอยโรคร่วมของเนื้อเยื่อในและโรคปริทันต์ในผู้ป่วยที่เป็นโรคปริทันต์อักเสบ

2.2 รอยโรคร่วมของเนื้อเยื่อในและโรคปริทันต์ในผู้ป่วยที่ไม่ได้เป็นโรคปริทันต์อักเสบ

ตารางที่ 1 การจำแนกประเภทของรอยโรคร่วมเนื้อเยื่อในและโรคปริทันต์อักเสบตาม AAP/EFP 2018

Endo-periodontal lesion with root damage	Root fracture or cracking	
	Root canal or pulp chamber perforation	
	External root resorption	
Endo-periodontal lesion without root damage	Endo-periodontal lesion in periodontitis patients	Grade 1- narrow deep periodontal pocket in 1 tooth surface
		Grade 2- wide deep periodontal pocket in 1 tooth surface
		Grade 3- deep periodontal pockets in >1 tooth surface
	Endo-periodontal lesion in non-periodontitis patients	Grade 1- narrow deep periodontal pocket in 1 tooth surface
		Grade 2- wide deep periodontal pocket in 1 tooth surface
		Grade 3- deep periodontal pockets in >1 tooth surface

จากนั้นจะมีการแบ่งความรุนแรงตามการทำลายของอวัยวะปริทันต์เป็น Grade 1,2,3 ต่อไป โดยการแบ่งประเภทรอยโรคร่วมของเนื้อเยื่อในและโรคปริทันต์ตาม AAP/EFP 2018 (9) ทำให้มีข้อดีคือเป็นการประเมินจากสภาวะปัจจุบันที่ตรวจพบรอยโรคและเป็นครั้งแรกที่มีการนำความเสียหายที่เกิดกับรากฟันมาร่วมพิจารณาด้วย ซึ่งช่วยในการพยากรณ์โรคของฟัน และมีผลโดยตรงต่อแผนการรักษาและผลสำเร็จของฟันซี่นั้นได้

การวินิจฉัยแยกโรค (Differential diagnosis)

ในบางกรณีรอยโรคที่มีสาเหตุมาจากเนื้อเยื่อในและโรคปริทันต์มีลักษณะทางคลินิกและภาพรังสีคล้ายคลึงกัน บางครั้งอาจทำให้เกิดความสับสนในการวินิจฉัยแยกโรคได้ ดังนั้นการตรวจวินิจฉัยแยกโรคให้ชัดเจนว่าเป็นรอยโรคจากเนื้อเยื่อใน โรคปริทันต์ หรือรอยโรคร่วม จะนำไปสู่การวางแผนให้การรักษาที่ถูกต้อง และส่งผลต่อผลสำเร็จของการรักษาและการพยากรณ์โรคที่ดีได้ (1,10–12) กระบวนการตรวจวินิจฉัยโรคต้องอาศัยการซักประวัติ และการตรวจทางคลินิกร่วมกันหลาย ๆ วิธี เช่น ตรวจด้วยการดูสภาพฟัน การมีรอยผุ สภาพวัสดุบูรณะฟัน การคลำ เคาะ การตรวจร่องลึกปริทันต์ ตรวจดูคราบหินน้ำลาย การทดสอบความมีชีวิตของเนื้อเยื่อใน การตรวจดูรอยร้าว รอยแตกของฟันและการถ่ายภาพรังสีตามตารางที่ 2 ดังนี้

การรักษาและการพยากรณ์โรค

- รอยโรคเนื้อเยื่อในปฐมภูมิ จะให้การรักษาโดยการรักษาคลองรากฟันเพียงอย่างเดียว พยากรณ์โรคค่อนข้างดี เนื่องจากผลสำเร็จของการรักษาขึ้นอยู่กับการรักษาคลองรากฟันได้อย่างสมบูรณ์
- รอยโรคปริทันต์ปฐมภูมิมักจะให้การรักษาทางปริทันต์เพียงอย่างเดียว การพยากรณ์โรคขึ้นอยู่กับความรุนแรงของโรคปริทันต์และประสิทธิภาพของการรักษา
- ในส่วนของรอยโรคร่วมเนื้อเยื่อในและโรคปริทันต์ จะให้การรักษาทั้ง 2 โรค คือ การรักษาคลองรากฟัน ร่วมกับรักษาโรคปริทันต์ โดยมักจะเริ่มจากรักษาคลองรากฟันอย่างเหมาะสมและมีประสิทธิภาพก่อน เพื่อกำจัดพิษของแบคทีเรียจากคลองรากฟัน ไม่ให้แพร่ไปสู่อวัยวะปริทันต์ จากนั้นประเมินสภาวะปริทันต์อีกครั้ง และวางแผนให้การรักษาปริทันต์ที่เหมาะสมต่อไป ซึ่งการพยากรณ์โรคขึ้นกับความรุนแรงของโรคปริทันต์และประสิทธิภาพของการรักษาทางปริทันต์ (13,14)

ทั้งนี้ยังมีการพยากรณ์ของรอยโรคร่วมเนื้อเยื่อในและโรคปริทันต์ ตาม AAP/EFP 2018 (9) เป็น 3 ระดับดังนี้

1. Favorable
2. Poor
3. Unfavorable

ตารางที่ 2 การวินิจฉัยแยกรอยโรคระหว่างโรคเนื้อเยื่อในและโรคปริทันต์

ลักษณะทางคลินิก	รอยโรคจากเนื้อเยื่อใน	รอยโรคปริทันต์อักเสบ	รอยโรคร่วม
ตำแหน่งซี่ฟัน	เป็นเฉพาะซี่	เป็นหลายซี่ในช่องปาก	มักจะพบในซี่ที่มีการสะสมของหินน้ำลายมาก
รอยผุ/สภาพวัสดุบูรณะ	มีรอยผุลึก/วัสดุบูรณะลึก หรือมีรอยผุซ้ำร่วมด้วย	อาจไม่พบความผิดปกติที่ซี่ฟัน	มีรอยผุลึก/วัสดุบูรณะลึก หรือมีรอยผุซ้ำร่วมด้วย
การทดสอบความมีชีวิตของฟัน	ไม่ตอบสนอง	ตอบสนอง	ไม่ตอบสนอง
ร่องลึกปริทันต์	ลึก แคบ เฉพาะจุด	กว้าง	กว้าง
ลักษณะการถูกทำลายของกระดูกเบ้าฟัน	- สันกระดูกเบ้าฟันมักยังมีระดับปกติ	- มีการทำลายของสันกระดูกเบ้าฟันในแนวนอนหรือแนวดิ่ง - มักพบในฟันหลายซี่	- มีการทำลายของสันกระดูกเบ้าฟันในแนวนอนหรือแนวดิ่ง

ฟันที่มีรอยโรคร่วมเนื้อเยื่อในและโรคปริทันต์ ที่พบว่ามีความเสียหายที่รากฟันด้วย การพยากรณ์โรคของฟันเหล่านี้จะจัดอยู่ใน ระดับ unfavorable ในขณะที่การพยากรณ์โรคของฟันที่มีรอยโรคร่วมเนื้อเยื่อในและโรคปริทันต์ ที่ไม่พบว่ามีความเสียหายที่รากฟัน อาจจัดได้ตั้งแต่ favorable จนถึง unfavorable ขึ้นอยู่กับการความรุนแรงของการทำลายอวัยวะปริทันต์ อย่างไรก็ตามสภาวะปริทันต์อักเสบที่รุนแรงมักจะส่งผลกระทบต่อการพยากรณ์โรคที่แย่ลงได้

รายงานผู้ป่วยฉบับนี้ มีวัตถุประสงค์เพื่อแสดงถึงขั้นตอนการวางแผน และความสำเร็จในการรักษาคลองรากฟัน และการทำงานร่วมกันระหว่างทันตแพทย์สาขาวิทยาเอ็นโดดอนต์และทันตแพทย์สาขาปริทันตวิทยา ในฟันที่มีรอยโรคเนื้อเยื่อในปฐมภูมิตามด้วยโรคปริทันต์ทุติยภูมิ (primary endodontic lesions with secondary periodontal involvement) อันมีสาเหตุมาจากรอยร้าวบนตัวฟัน ทำให้เกิดพยาธิสภาพของเนื้อเยื่อในและลุกลามไปสู่อวัยวะปริทันต์โดยรอบ ซึ่งกระบวนการรักษามีความซับซ้อนและท้าทาย เพราะนอกจากการวางแผนการรักษาที่ถูกต้องแล้วยังต้องอาศัยความร่วมมือของผู้ป่วยในการควบคุมดูแลสภาวะปริทันต์ภายหลังการรักษาต่อไป

รายงานผู้ป่วย

ผู้ป่วยหญิงไทย อายุ 45 ปี ปฏิเสธการมีโรคประจำตัว ไม่มีประวัติแพ้ยาและแพ้อาหาร ตรวจสุขภาพร่างกายเป็นประจำ จากการซักประวัติ ปัจจุบันผู้ป่วยไม่มีอาการใดๆ ได้รับการส่งต่อมายังคลินิกวิทยาเอ็นโดดอนต์ เพื่อทำการรักษาคลองรากฟันซี่ 46 โดยฟันซี่ดังกล่าว มีประวัติทางทันตกรรมที่เกี่ยวข้องดังต่อไปนี้

เมื่อประมาณ 10 เดือนที่ผ่านมา ผู้ป่วยเคยปวดฟันซี่ 46 มาก มักจะปวดในขณะที่เคี้ยวอาหาร ทานยาบรรเทาอาการปวดแต่ไม่ดีขึ้น จึงไปพบทันตแพทย์ ทันตแพทย์ผู้ให้การรักษาตรวจพบวัสดุอุด resin composite และตัวฟันด้านบดเคี้ยวมีลักษณะของการสึก พบรอยร้าวทางด้าน distal (Distal; D) ของตัวฟัน พบหินน้ำลายสะสมบริเวณขอบเหงือกและตัวฟัน มีร่องลึกปริทันต์ 5-7 มิลลิเมตร รอบซี่ฟัน พบรูเปิดหนองบริเวณปลายราก และไม่ตอบสนองต่อการทดสอบความมีชีวิตของฟัน ทันตแพทย์ผู้ให้การรักษาได้ถ่ายภาพรังสีและพบว่ามีพยาธิสภาพรอบปลายรากฟัน จึงให้การรักษาเบื้องต้นโดยการขูดหินปูนก่อน และส่งต่อผู้ป่วยมารับการรักษาคลองรากฟัน

จากการตรวจในช่องปาก ฟันซี่ 46 ด้าน occlusal (Occlusal; O) พบวัสดุอุด resin composite ขอบไม่แนบสนิท พบรอยร้าวที่ขอบด้าน mesial (Mesial; M) และ D ของวัสดุอุดต่อเนื่องไปจนถึง M และ D marginal ridge ไม่ตอบสนองต่อการทดสอบการนำไฟฟ้า(electric pulp test) ทดสอบด้วยการกัด (tooth slooth bite test) กระตุ้นอาการเจ็บได้ คลำและเคาะไม่มีอาการเจ็บ พบเหงือกร่นต่ำกว่าระดับ CEJ (Cementoenamel junction; CEJ) ด้าน B (Buccal; B) 1-2 มิลลิเมตร วัดร่องลึกปริทันต์ตรงตำแหน่ง M ได้ 5 มิลลิเมตร และตำแหน่ง D 4 มิลลิเมตร ซึ่งเป็นตำแหน่งเดียวกันกับรอยร้าว ในตำแหน่งอื่นรอบซี่ฟันวัดร่องลึกปริทันต์ได้ 1-2 มิลลิเมตร พบ furcation involvement ระดับ 2 ฟันโยกระดับ 1 ไม่พบตุ่มหนอง เยื่อบุช่องปากบริเวณนี้มีลักษณะปกติ ฟันซี่อื่นๆโดยทั่วไปในช่องปากไม่พบร่องลึกปริทันต์ ฟันไม่โยก ไม่พบ furcation involvement และพบการสึกของฟันบนด้านบดเคี้ยว ผู้ป่วยให้ประวัติชอบรับประทานอาหารที่มีลักษณะแข็งจำพวกถั่วเป็นประจำ

จากภาพรังสีรอบปลายราก (periapical radiograph) ภาพรังสีที่ 1

ภาพรังสีที่ 1 ภาพรังสีก่อนการรักษาคลองรากฟัน

ฟันซี่ 46 ตัวฟันพบเงาทึบรังสีบนด้าน O ซึ่งสัมพันธ์กับลักษณะทางคลินิกเป็นวัสดุ resin composite ใต้ต่อวัสดุอุดพบเงาโปร่งรังสีบริเวณกึ่งกลางของตัวฟันแสดงลักษณะของโพรงเนื้อเยื่อใน พบรากฟัน 2 ราก คือ ราก M และ D พบเงาโปร่งรังสีของคลองรากฟันเห็นได้ชัดเจนตลอดความยาวรากฟัน D และพบเงาโปร่งรังสีของคลองรากฟัน 2 เส้น เห็นได้ไม่ชัดเจนที่รากฟัน M พบการขาดหายไปของ lamina dura ที่ระดับ alveolar bone crest ทั้งฝั่ง M และ D ร่วมกับพบเงาโปร่งรังสีขอบเขตชัดเจนที่ระดับ alveolar bone crest ทั้งฝั่ง M และ D ลงไปถึงปลายรากฟัน M และ D รวมถึงบริเวณง่ามรากฟัน ขนาดประมาณ 13x10 มิลลิเมตร พบการสูญเสียระดับความสูงของสันกระดูกเป็นลักษณะ vertical bone loss ทั้งทางฝั่ง M และ D โดยเหลือกระดูกรองรับเบ้าฟัน <25%

จากการตรวจทางคลินิกและภาพรังสีให้การวินิจฉัยโรคทางเอ็นโดดอนติกส์ของฟันซี่ 46 เป็น Pulp necrosis with asymptomatic apical periodontitis ร่วมกับการมีลักษณะของ cracked tooth และจากประวัติเดิมของผู้ป่วยที่พบหินน้ำลายสะสมบริเวณขอบเหงือกและตัวฟันของซี่ 46 ร่วมกับมีร่องลึกปริทันต์ 5-7 มิลลิเมตร รอบซี่มาก่อน อีกทั้งจากภาพถ่ายรังสีปัจจุบันไม่พบการสูญเสียระดับความสูงของกระดูกเบ้าฟัน และไม่พบ clinical attachment loss ที่ฟันซี่อื่น ดังนั้นฟันซี่นี้จึงให้การวินิจฉัยรอยโรคร่วมระหว่างเนื้อเยื่อในและโรคปริทันต์เป็น Primary endodontic lesion with secondary periodontal involvement (จากการศึกษาของ Simon และคณะในปี ค.ศ. 1972) (7) หรือ Endo-periodontal lesion with root damage (AAP/EFP 2018) (9) นอกจากนี้เนื่องจากฟันซี่นี้มีลักษณะทางภาพถ่ายรังสีที่พบรอยโรคล้อมรอบปลายรากฟันจึงอาจให้การวินิจฉัยอื่นๆเพิ่มเติมเป็นการแตกของรากฟันในแนวดิ่ง (Vertical root fracture) ได้

การวางแผนการรักษา

รักษาคลองรากฟันซี่ 46 บูรณะฟันถาวรด้วยการทำแกนฟันและครอบฟัน ประเมินสภาวะโรคปริทันต์ และรักษาโรคปริทันต์ต่อไป

<u>สำหรับการรักษาทางเอ็นโดดอนติกส์</u> : ฟันซี่ 46 นั้นมีรอยร้าวชัดเจน ซึ่งเป็นทางผ่านของแบคทีเรียเข้าไปในโพรงเนื้อเยื่อในและคลองรากฟัน ก่อให้เกิดการติดเชื้อและเกิดการอักเสบในระบบคลองรากฟัน (15) ดังนั้นการทำความสะอาดและกำจัดเชื้อแบคทีเรียภายในคลองรากฟัน ร่วมกับการอุดคลองรากฟันให้มีความแนบสนิท จะช่วยเอื้อให้เกิดการหายของรอยโรคปลายรากได้ (16,17) อย่างไรก็ตามต้องทำร่วมไปกับการยึดและผนึกรอยร้าวที่พบด้วย adhesive bonding system และทำครอบฟันโดยเร็วที่สุดเพื่อให้ได้ full cuspal coverage ป้องกันฟันไม่ให้รอยร้าวลุกลามมากขึ้น (18) แต่อย่างไรก็ตามอาจมีรอยร้าวที่ไม่สามารถตรวจพบทางคลินิกและอยู่ลึกเกินขอบครอบฟัน ซึ่งอาจเกิดการลุกลามของรอยร้าวทำให้เชื้อโรคลุกลามเข้ามาในโพรงเนื้อเยื่อในและคลองรากฟันอีกครั้งได้

<u>สำหรับการรักษาทางโรคปริทันต์</u> : เนื่องด้วยสาเหตุมาจากฟันซี่ 46 มีการตายของเนื้อเยื่อใน อันมีเหตุมาจากรอยร้าว และเมื่อไม่ได้รับการรักษาเป็นระยะเวลานาน อาจทำให้แบคทีเรียและพิษผ่านออกสู่อวัยวะปริทันต์ทำให้เกิดรอยโรคที่ปลายรากฟันและกระดูกรอบรากฟันได้ โดยอวัยวะปริทันต์และเนื้อเยื่อในฟันเป็นอวัยวะที่มีความสัมพันธ์กันอย่างมาก เนื่องจากมีช่องทางติดต่อถึงกันได้หลายทางตาม Anatomical pathway ต่างๆ (1,2) ดังนั้นหากเชื้อโรคและสารพิษสามารถแพร่ออกจากคลองรากฟันไปสู่ช่องเอ็นยึดปริทันต์ผ่านทางช่องทางติดต่อดังกล่าวได้ จะทำให้เกิดการทำลายอวัยวะปริทันต์ตามมาได้ และจากการที่ฟันซี่นี้วินิจฉัยเป็น Primary endodontic lesion with secondary periodontal involvement ดังนั้นจึงต้องมีการรักษาร่วมกันทั้งการรักษาทางเอ็นโดดอนติกส์และการรักษาโรคปริทันต์ (ตามแผนการรักษาของทันตแพทย์เฉพาะทางสาขาปริทันตวิทยา จะทำ simple hygiene phase ด้วยการขูดหินปูน) เพื่อให้เกิดการหายอย่างเหมาะสม ภายหลังรักษาคลองรากฟันสมบูรณ์แล้ว จึงส่งต่อทันตแพทย์เฉพาะทางสาขาปริทันตวิทยาเพื่อรักษาผู้ป่วยต่อไป หรือหากผู้ป่วยไม่ต้องการเก็บฟัน อาจจะพิจารณาถอนฟันและวางแผนใส่ฟันทดแทน

ภายหลังการอธิบายแผนการรักษา ผู้ป่วยตัดสินใจรักษาคลองรากฟันร่วมกับรักษาทางปริทันต์เพื่อเก็บฟัน โดยผู้ป่วยรับทราบรายละเอียดขั้นตอนการรักษา ระยะเวลา ค่าใช้จ่าย

ความเสี่ยง และการพยากรณ์ผลการรักษา โดยวางแผนเริ่มจากการรักษาคลองรากฟันก่อน เพื่อกำจัดสาเหตุของรอยโรคที่เกิดจากการติดเชื้อในระบบคลองรากฟัน ร่วมกับประเมินสภาวะปริทันต์และรักษาโรคปริทันต์เพื่อให้เกิดการหายของอวัยวะปริทันต์โดยรอบ

การพยากรณ์โรคทางเอ็นโดดอนติกส์

สำหรับการพยากรณ์การรักษาทางเอ็นโดดอนติกส์จัดเป็น unfavorable เนื่องจากทางคลินิกตรวจพบรอยร้าวลึกลงสู่คลองรากฟัน D ส่วนต้นประมาณ 3 มิลลิเมตร ร่วมกับมีร่องลึกปริทันต์ทางฝั่ง D 4 มิลลิเมตร ซึ่งเป็นตำแหน่งที่สัมพันธ์กันกับรอยร้าว และจากการศึกษาชนิด retrospective study ของ Krell และ Caplan ในปี ค.ศ. 2018 (19) ที่ศึกษาอัตราความสำเร็จของฟันร้าวที่ได้รับการรักษาคลองรากฟันและบูรณะด้วยครอบฟัน โดยรวบรวมปัจจัยที่ส่งผลต่อการพยากรณ์โรคและจัดทำเป็น IOWA STAGING INDEX 2018 พบว่าการมีร่องลึกปริทันต์มากกว่าหรือเท่ากับ 5 มิลลิเมตร ตำแหน่งของรอยร้าว และการมีรอยโรครอบปลายรากฟันเป็นปัจจัยที่ส่งผลต่อการพยากรณ์โรค ซึ่งกรณีผู้ป่วยนี้พบว่าฟันซี่ 46 นี้มีร่องลึกปริทันต์น้อยกว่า 5 มิลลิเมตร แต่มีตำแหน่งรอยร้าวที่ distal marginal ridge และมีรอยโรครอบปลายรากฟันแล้ว จัดเป็น Iowa stage III อัตราความสำเร็จจะอยู่ที่ร้อยละ 69 แต่อย่างไรก็ตาม หากสามารถผนึกและยึดรอยร้าวในคลองรากฟันด้วยวิธีที่เหมาะสม อาจทำให้การพยากรณ์ของโรคดีขึ้นได้ และจากการศึกษา prospective study ของ Davis และ Shariff ในปี ค.ศ. 2019 (18) ที่ศึกษาอัตราความสำเร็จของการรักษาฟันที่มีรอยร้าวลงไปในคลองรากฟันร่วมกับการทำ intraorifice barrier พบว่ามีอัตราความสำเร็จสูงถึง 90.6% ในระยะเวลา 4 ปี จากผลการศึกษานี้จึงคาดว่าหากทำการรักษาด้วยการผนึกและยึดรอยร้าวในคลองรากฟันร่วมด้วยจะช่วยส่งผลให้การพยากรณ์ของโรคดีขึ้น

ขั้นตอนการรักษา

การรักษาครั้งที่ 1 : Seal and stabilized crack, root canal debridement and adjust occlusion

ใส่แผ่นยางกันน้ำลาย กรอรื้อวัสดุอุด resin composite ด้าน O ออก พบรอยร้าวด้านใต้วัสดุอุด resin composite และพบรอยร้าว ที่ M และ D marginal ridge ทำการย้อมตัวฟันด้วยสี methylene blue (M Dent Blue®, Thailand) จากนั้นตรวจสอบรอยร้าวภายใต้กล้องจุลทรรศน์กรอกำจัดรอยร้าวด้าน M ที่ติดสีเข้มออกเล็กน้อย เนื่องจากอาจเป็นแหล่งที่อยู่สะสมของเชื้อโรค กรอกำจัดรอยร้าวลงไปจนถึงตำแหน่งเหนือ CEJ 1 มิลลิเมตร พบว่ารอยร้าวตื้นขึ้น ย้อมไม่ติดสี methylene blue (M Dent Blue®, Thailand) แต่ยังสามารถมองเห็นเป็นเส้นสีจางภายใต้กล้องจุลทรรศน์อยู่ จึงพิจารณาหยุดกำจัดรอยร้าวด้าน M เนื่องจากหากกรอกำจัดรอยร้าวต่อไปจนต่ำกว่าระดับ CEJ อาจส่งผลต่อการบูรณะเพื่อให้มี seal ที่ดีได้ในภายหลัง ทางด้าน D พบรอยร้าวจาก D marginal ridge ลงไปจนถึงส่วนของโพรงเนื้อเยื่อใน จึงกรอกำจัดรอยร้าวด้าน D และกรอเปิด access พบ pulp stone อยู่ในโพรงเนื้อเยื่อในปิดทางเข้าของ root canal orifices ทางด้าน D จึงกรอกำจัด pulp stone ด้วย ultrasonic tip (ETBD) ภายใต้กล้องจุลทรรศน์จนหมด พบ 3 canal orifices (MB, ML, D) ทำการย้อมผนังโพรงเนื้อเยื่อในส่วนตัวฟันและคลองรากฟันด้วยสี methylene blue (M Dent Blue®, Thailand) และสำรวจรอยร้าวภายใต้กล้องจุลทรรศน์ พบรอยร้าวจากด้าน D ลงไปตามผนังโพรงเนื้อเยื่อในและเข้าสู่คลองรากฟัน D ส่วนต้น แต่คลองรากฟันยังมีขนาดเล็กจึงไม่สามารถมองเห็นจุดสิ้นสุดของรอยร้าวได้ ล้างโพรงฟันด้วย 2.5% NaOCl ซับโพรงฟันให้แห้งและใส่ยาแคลเซียมไฮดรอกไซด์สำเร็จรูป (Ultracal® XS) อุดชั่วคราวด้วย Cavit™ ที่โพรงเนื้อเยื่อในเพื่อปิดรู orifices ใส่ matrix และ wedge ทำการอุดฟันด้วย resin composite ด้าน M และ D เพื่อ seal รอยร้าวเบื้องต้น ถอดแผ่นยางกันน้ำลาย กรอลดความสูงของตัวฟัน (occlusal reduction) และเนื่องจากฟันซี่ 46 วางแผนทำครอบฟันชนิด zirconia crown จึงกรอลดความสูงของฟันประมาณ 1- 1.5 มิลลิเมตร เพื่อให้มี occlusal clearance ลดการสบกระแทกกับฟันคู่สบ แจ้งผู้ป่วยให้หลีกเลี่ยงการใช้งานจนกว่าจะใส่ครอบฟันชั่วคราว และส่งต่อผู้ป่วยไปที่แผนกทันตกรรมประดิษฐ์เพื่อรับการรักษาครอบฟันชั่วคราวฉุกเฉิน

การรักษาครั้งที่ 2 (4 วันต่อมา) : Root canal debridement

ผู้ป่วยไม่มีอาการใด ๆ วัสดุอุดชั่วคราวอยู่ในสภาพดี ยังไม่ได้รับการทำครอบฟันชั่วคราว คลำและเคาะไม่มีอาการเจ็บ ร่องลึกปริทันต์ทางด้าน M 5 มิลลิเมตร และ 4 มิลลิเมตร ทางด้าน D ฟันโยกระดับ 1 ไม่พบตุ่มหนองที่บริเวณเหงือก

ใส่แผ่นยางกันน้ำลาย กรอรื้อวัสดุอุดชั่วคราวเดิมออก สำรวจคลองรากฟันโดยใช้ precurved K file ขนาด 10 สลับกับการวัดความยาวรากฟันด้วยเครื่อง electronic apex locator ทำการ watch winding motion จนลงสู่ปลายรากครบทุกคลองรากฟันร่วมกับถ่ายภาพรังสี (ภาพรังสีที่ 2) คลองราก MB, ML ได้ initial apical file ขนาด 15 ความยาว 16 มิลลิเมตร และคลองราก D ได้ initial apical file ขนาด 20 ความยาว 17 มิลลิเมตร ขยายคลองรากฟัน MB, ML ด้วย *Mtwo® NiTi rotary file ถึงขนาด (25/.06)* และคลองราก D *ถึงขนาด (35/.04)* ล้างคลองรากฟันด้วย 2.5% NaOCl ซับคลองรากฟันให้แห้ง จากนั้นตรวจสอบรอยร้าวภายในคลองรากฟัน D อีกครั้ง ด้วยการย้อมสี methylene blue (M Dent Blue® ,Thailand) และดูภายใต้กล้องจุลทรรศน์ พบว่าไม่พบการติดสีเข้มของรอยร้าวลงไปในคลองรากฟัน แต่ยังสามารถเห็นเป็นเส้นสีจางของรอยร้าวที่เชื่อมมาจากส่วนต้นของคลองรากลงไปสู่คลองรากฟัน D ประมาณ 3 มิลลิเมตร (ภาพที่ 1) จากนั้น try main cone ด้วย matched-taper cone และตรวจสอบด้วยภาพรังสี (ภาพรังสีที่ 3) ล้างคลองรากฟันด้วย 2.5% NaOCl ซับคลองรากฟันให้แห้งใส่แคลเซียมไฮดรอกไซด์สำเร็จรูปลงไปในคลองรากฟัน (Ultracal® XS) อุดชั่วคราวด้วย Cavit™ และ IRM® เนื่องจากในวันที่มาทำการรักษานี้ผู้ป่วยยังไม่ได้รับการใส่ครอบฟันชั่วคราว จึงได้แนะนำให้หลีกเลี่ยงการใช้งานบริเวณนี้ จนกว่าจะได้รับการใส่ครอบฟันชั่วคราว

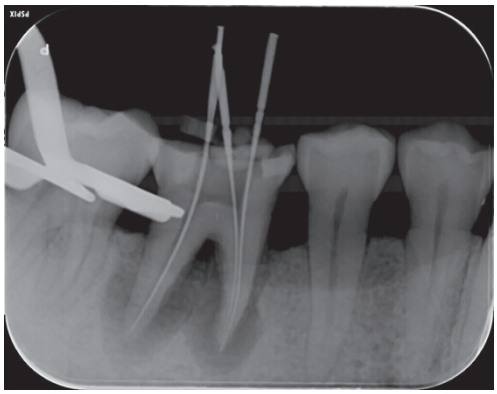

ภาพรังสีที่ 2 ภาพรังสีวัดความยาวรากฟัน

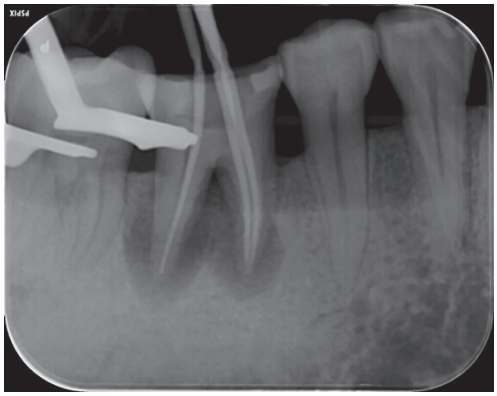

ภาพรังสีที่ 3 ภาพรังสี try main cone



ภาพที่ 1 แสดงรอยร้าวจาก D marginal ridge ลงไปตามผนังโพรงเนื้อเยื่อในและลงไปสู่ส่วนต้นคลองรากฟัน D

การรักษาครั้งที่ 3 (1 เดือน) :

ผู้ป่วยได้รับการใส่ครอบฟันชั่วคราวแล้วแต่ครอบฟันหลุดเนื่องจากผู้ป่วยรับประทานอาหารแข็ง พบวัสดุอุดชั่วคราวหลุดออกบางส่วนและมีรอยรั่ว คลำและเคาะไม่มีอาการเจ็บ ยังคงมีร่องลึกปริทันต์ 4-5 มิลลิเมตร ไม่พบตุ่มหนองที่บริเวณเหงือก ในวันที่มาทำการรักษานี้พิจารณาล้างคลองรากฟันและใส่ยาแคลเซียมไฮดรอกไซด์อีกครั้ง เนื่องจากครอบฟันชั่วคราวหลุดออกและพบว่าวัสดุอุดชั่วคราวมีรอยรั่ว จึงมีโอกาสทำให้เชื้อโรคจากภายในช่องปากเข้าสู่คลองรากฟัน เสี่ยงต่อการติดเชื้อซ้ำได้ ใส่แผ่นยางกันน้ำลาย รื้อวัสดุอุดชั่วคราวออก ตรวจสอบความยาวคลองรากฟันอีกครั้งด้วยเครื่อง electronic apex locator และทำ apical patency ที่ MB, ML, D ด้วย precurved K file ขนาด 10 เนื่องจากมีการกรอเนื้อฟันเพื่อทำครอบฟันชั่วคราว ทำให้ความยาวทำงานอาจเปลี่ยนแปลงไปจากเดิมได้ ล้างคลองรากฟันด้วย 2.5% NaOCl ซับคลองรากฟันให้แห้งใส่แคลเซียมไฮดรอกไซด์สำเร็จรูปลงไปในคลองรากฟัน (Ultracal® XS) อุดชั่วคราวด้วย Cavit™และ IRM® จากนั้นยึดครอบชั่วคราวด้วยวัสดุ Temp-Bond™ NE ตรวจสอบการสบฟัน พบจุดสบสูงบนครอบฟันชั่วคราว กรอแก้จุดสบสูงสลับกับการเช็คด้วยกระดาษกัดสบ

การรักษาครั้งที่ 4 (1 เดือน) : Filling root canal

ผู้ป่วยไม่มีอาการใดๆ ครอบฟันชั่วคราวอยู่ในสภาพดี ขอบแนบสนิท คลำและเคาะไม่มีอาการเจ็บ ไม่พบร่องลึกปริทันต์ ไม่พบตุ่มหนองที่เหงือก เนื้อเยื่อรอบตัวฟันปกติ

นำครอบฟันชั่วคราวออก ใส่แผ่นยางกันน้ำลาย รื้อวัสดุอุดชั่วคราว ล้างคลองรากฟันด้วย 2.5% NaOCl, กำจัด smear layer ด้วย 17%EDTA และล้างตามด้วย 2.5% NaOCl ร่วมกับการทำ passive ultrasonic irrigation ด้วยหัว ultrasonic file ขนาด 15 สั่นในแต่ละคลองรากฟันเป็นเวลา 20 วินาทีแล้วเปลี่ยนน้ำยาภายในคลองรากฟันทำซ้ำจำนวน 3 cycles วัดความยาว file ที่ใช้ให้สั้นกว่าความยาวทำงาน 2 มิลลิเมตร โดยระวังไม่ให้ file สัมผัสกับผนังคลองรากฟัน จากนั้น try main cone ที่เตรียมไว้แล้วอีกครั้ง พบว่ายังสามารถลงถึงความยาวทำงานได้ ซับคลองรากพบว่าคลองรากฟันแห้งดี จึงอุดคลองรากฟันโดยใช้ gutta-percha ร่วมกับ AH plus® sealer ด้วยเทคนิค warm vertical condensation เนื่องจากพบว่ามีรอยร้าวลงมาในคลองรากฟัน D จึงหลีกเลี่ยงการใช้ root canal spreader ที่อาจจะทำให้เกิด wedging force ได้ ตัด gutta- percha ต่ำกว่าตำแหน่งจุดสิ้นสุดของรอยร้าวในคลองราก D ลงมาเพิ่มประมาณ 2 มิลลิเมตร ภายใต้กล้องจุลทรรศน์ เพื่อเป็นพื้นที่สำหรับ core material ปิดผนึกในคลองรากฟันเพื่อให้เกิด intraorifice barrier ทำความสะอาดโพรงเนื้อเยื่อในส่วนตัวฟันด้วยสำลีชุบแอลกอฮอล์หมาด ๆ ปิด access ด้วย Cavit™ และ IRM® ยึดครอบชั่วคราวด้วยวัสดุ Temp-Bond™ NE ถ่ายภาพรังสี (ภาพรังสีที่ 4) หลังจากนั้น 7 วัน นัดผู้ป่วยมาทำ core build-up และ อุดปิดคลองรากฟัน D ที่เตรียมพื้นที่ไว้ ด้วย Multicore® Flow เนื่องจากเป็น dual curing composite ร่วมกับการอุดปิด access ในส่วนบนด้วยวัสดุ resin composite (Filtek Z350 XT) โดยใช้ adhesive ระบบ total etching (ภาพรังสีที่ 5) ส่งต่อผู้ป่วยเพื่อรับการทำครอบฟัน และเข้ารับการรักษาทางปริทันต์ใน simple hygiene phase ต่อไป

ภาพรังสีที่ 4 ภาพรังสีหลังอุดคลองรากฟัน

ภาพรังสีที่ 5 ภาพรังสีหลังจากการบูรณะโพรงฟัน

การรักษาครั้งที่ 5 (3 เดือนต่อมา) : ติดตามการรักษาทางปริทันต์ โดยทันตแพทย์ปริทันตวิทยาเป็นผู้ให้การรักษา

จากบันทึกการรักษาของผู้ป่วย ทันตแพทย์เฉพาะทางสาขาปริทันตวิทยาได้ให้การรักษาโดยการขูดหินปูนและ oral hygiene instructions โดยในวันที่มาทำการรักษานี้ไม่พบร่องลึกปริทันต์ ไม่พบตุ่มหนองที่เหงือก ฟันโยกระดับ 1 และ ไม่พบ furcation involvement

การรักษาครั้งที่ 6 : ติดตามผลการรักษาเป็นระยะเวลา 6 เดือน 12 วัน

ผู้ป่วยไม่มีอาการใดๆ ได้รับการบูรณะตัวฟันด้วย zirconia crown สภาพดี ขอบมีความแนบสนิท คลำและเคาะไม่เจ็บ ฟันไม่โยก ไม่พบร่องลึกปริทันต์ ไม่พบตุ่มหนองที่เหงือก ไม่มี furcation involvement ภาพถ่ายรังสียังพบการขาดหายไปของ lamina dura รอบราก M และ D พบเงาโปร่งรังสีรอบรากฟัน M และบริเวณง่ามรากฟันอยู่โดยวัดขนาดได้ 5 x 8 มิลลิเมตร พบเงาโปร่งรังสีรอบรากฟัน D ตั้งแต่ระดับกึ่งกลางจนถึงปลายราก โดยขนาดของเงาโปร่งรังสีนั้นมีขนาดเล็กลงอย่างเห็นได้ชัดเมื่อเปรียบเทียบกับภาพรังสีก่อนและหลังการรักษา (ภาพรังสีที่ 6) ซึ่งต้องติดตามผลการรักษาต่อและส่งผู้ป่วยเข้ารับการรักษาทางปริทันต์ใน maintenance phase ต่อไป

การรักษาครั้งที่ 7 : ติดตามผลการรักษาเป็นระยะเวลา 1 ปี 7 เดือน 23 วัน

ผู้ป่วยไม่มีอาการใดๆ สามารถใช้ฟันเคี้ยวอาหารได้ตามปกติ zirconia crown อยู่ในสภาพดี ขอบมีความแนบสนิท คลำและเคาะไม่เจ็บ ฟันไม่โยก ไม่พบร่องลึกปริทันต์ ไม่มี furcation involvement ภาพถ่ายรังสีพบเงาโปร่งรังสีสลับกับเงาทึบรังสีบริเวณง่ามรากฟัน แสดงถึงลักษณะของ bone trabeculae ที่เริ่มเข้ามา แต่พบว่ายังมีการขาดหายไปของ lamina dura รอบราก M และ D เงาโปร่งรังสีบริเวณรอบรากฟัน M และ D มีขนาดเล็กลง โดยขนาดของเงาโปร่งรังสีนั้นมีขนาดเล็กลงอย่างเห็นได้ชัดเมื่อเปรียบเทียบกับภาพรังสีก่อนและหลังการรักษา ประเมินเป็นลักษณะการหายแบบไม่สมบูรณ์ (incomplete healing) (ภาพรังสีที่ 7) ซึ่งต้องการติดตามผลการรักษาอย่างต่อเนื่อง และส่งผู้ป่วยเข้ารับการรักษาทางปริทันต์ใน maintenance phase ต่อไป

ภาพรังสีที่ 6 ติดตามผลการรักษา 6 เดือน 12 วัน

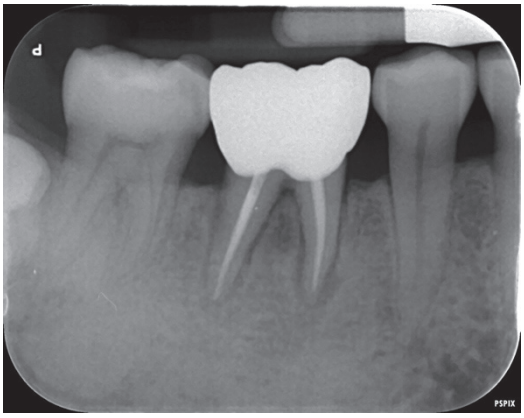

ภาพรังสีที่ 7 ติดตามผลการรักษา 1 ปี 7 เดือน 23 วัน

บทวิจารณ์

รอยโรคเนื้อเยื่อในและโรคปริทันต์อักเสบ อาจมีลักษณะอาการและอาการแสดงที่คล้ายคลึงกันและอาจมีความสัมพันธ์กันได้ การจำแนกประเภทของโรคควรจำแนกจากสภาวะปัจจุบันของรอยโรคร่วมกับการซักประวัติและการตรวจทางคลินิกโดยละเอียด ซึ่งนำไปสู่การวินิจฉัยแยกโรคได้อย่างถูกต้อง และเป็นส่วนสำคัญที่จะส่งผลต่อความสำเร็จของการรักษาได้ (10)

ฟันซี่ 46 ของผู้ป่วยมีรอยร้าวทางด้าน M และ D marginal ridge มีร่องลึกปริทันต์ตรงตำแหน่ง M 5 มิลลิเมตร ตำแหน่ง D 4 มิลลิเมตร ซึ่งเป็นตำแหน่งที่สัมพันธ์กับรอยร้าว พบเหงือกร่นต่ำกว่าระดับ CEJ มี furcation involvement ระดับ 2 ตามการแบ่งระดับของ Hamp และคณะในปี ค.ศ. 1975 (20) ภาพรังสีพบพยาธิสภาพรอบปลายรากฟันต่อเนื่องมาถึงบริเวณง่ามรากฟันและสันกระดูกทั้ง 2 ด้าน ร่วมกับการมีประวัติพบหินน้ำลายสะสมบริเวณขอบเหงือกและตัวฟัน จึงให้การวินิจฉัยฟันซี่นี้เป็นรอยโรคเนื้อเยื่อในปฐมภูมิตามด้วยโรคปริทันต์ทุติยภูมิ จึงวางแผนการรักษาทั้ง 2 โรค คือ การรักษาคลองรากฟันร่วมกับรักษาโรคปริทันต์ โดยรักษาคลองรากฟันก่อนเพื่อเป็นการขจัดพิษของแบคทีเรียจากเนื้อเยื่อในไม่ให้แพร่ออกสู่อวัยวะปริทันต์ และติดตามผลการรักษาประมาณ 2-3 เดือน เพื่อรอให้เกิดการหายของเนื้อเยื่อรอบปลายรากและประเมินสภาวะของเนื้อเยื่อปริทันต์เพื่อวางแผนการรักษาทางปริทันต์ต่อไป กรณีที่ยังมีรอยโรคทางปริทันต์อยู่อาจพิจารณาวางแผนการรักษาทางปริทันต์แบบศัลยกรรมหรือไม่ทำศัลยกรรมต่อไป โดยการพยากรณ์โรคจะขึ้นอยู่กับความรุนแรงของโรคปริทันต์เป็นหลัก (21,22)

นอกจากนี้ ฟันซี่ 46 มีลักษณะทางภาพถ่ายรังสีคือพบพยาธิสภาพล้อมรอบปลายรากฟันต่อเนื่องมาถึงบริเวณง่ามรากฟัน จึงอาจให้การวินิจฉัยอื่น ๆ เพิ่มเติมได้ เช่น มีการแตกของรากฟันในแนวดิ่ง แต่จากลักษณะทางคลินิกที่ตรวจพบ เช่นการมีร่องลึกปริทันต์ด้าน M และ D นั้น มีลักษณะเป็นร่องกว้าง มีเหงือกร่น furcation involvement ระดับ 2 และมีการสะสมของหินน้ำลายบริเวณขอบเหงือกและตัวฟัน จึงคาดว่าสาเหตุหลักน่าจะมาจากโรคของเนื้อเยื่อในปฐมภูมิร่วมกับโรคปริทันต์ทุติยภูมิมากกว่าการแตกหักในแนวดิ่งของรากฟัน ประกอบกับเมื่อได้รับการรักษาทางเอ็นโดดอนติกส์ พบว่าร่องลึกตื้นขึ้นจนไม่พบร่องลึกปริทันต์ในที่สุด แสดงให้เห็นถึงการตอบสนองที่ดีต่อการรักษา

การพยากรณ์โรคของฟันซี่ 46 นี้ สำหรับการรักษาทางเอ็นโดดอนติกส์เป็น unfavorable เนื่องจากการตรวจทางคลินิกพบรอยร้าวลงลึกสู่คลองรากฟัน D ส่วนต้นประมาณ 3 มิลลิเมตร และมีร่องลึกปริทันต์ร่วมด้วย นอกจากนี้อาจมีรอยร้าวที่มองไม่เห็นที่ไม่สามารถเข้าไปทำการยึดและผนึกรอยร้าวได้ การทำครอบฟันสามารถทำให้ครอบคลุมได้เพียงรอยร้าวที่อยู่เหนือเหงือกเท่านั้น และสาเหตุหลักของรอยร้าวเกิดจากลักษณะนิสัยของผู้ป่วยที่ชอบรับประทานอาหารแข็ง ทั้งนี้ได้มีการแนะนำให้ผู้ป่วยปรับเปลี่ยนพฤติกรรมดังกล่าว เพื่อช่วยลดและป้องกันโอกาสเกิดการลุกลามของรอยร้าวต่อได้ ตาม Iowa index ผลสำเร็จของการรักษาอยู่ที่ร้อยละ 69 (19) แต่หากสามารถผนึกและยึดรอยร้าวในคลองรากฟันด้วยวิธีที่เหมาะสมได้ เช่นการทำ intraorifice barrier (18) จะช่วยส่งผลให้การพยากรณ์ของโรคดีขึ้นได้ อีกทั้งการทำครอบฟันชั่วคราวหรือการใส่แบนด์ (orthodontic band) (23) ในระหว่างนัดหมายทำการรักษารากฟัน จะช่วยป้องกันไม่ให้รอยร้าวขยายตัวเพิ่มขึ้นได้ โดยในกรณีผู้ป่วยรายนี้เลือกทำเป็นครอบฟันชั่วคราว เนื่องจากสามารถผนึกและครอบคลุมปุ่มฟันได้ทั้งหมด ทำให้เกิดการกระจายแรงที่สม่ำเสมอ ลดโอกาสการขยายตัวของรอยร้าวได้ และมีความแนบสนิทบริเวณขอบดี ลดการอักเสบบริเวณขอบเหงือกได้ ในผู้ป่วยรายนี้ได้รับการใส่ครอบฟันชั่วคราวอยู่ในช่วง 1 เดือนหลังจากมารับการรักษา จึงอาจทำให้มีโอกาสที่รอยร้าวจะขยายตัวเพิ่มขึ้นได้ แต่อย่างไรก็ตามในวันแรกที่มาทำการรักษาได้รับการกรอลดความสูงของฟันลง เพื่อให้มี occlusal clearance ลดการสบกระแทกกับฟันคู่สบ ร่วมกับแจ้งผู้ป่วยให้หลีกเลี่ยงการใช้งานจนกว่าจะใส่ครอบฟันชั่วคราว จึงอาจทำให้ช่วยลดโอกาสที่รอยร้าวจะขยายตัวลงได้

นอกจากนี้สำหรับฟันที่เป็น Primary endodontic lesion with secondary periodontal involvement การพยากรณ์โรคโดยรวมจะขึ้นกับความรุนแรงของโรคปริทันต์และการตอบสนองต่อการรักษาโรคปริทันต์เป็นหลัก โดยในเคสนี้ได้ให้การวินิจฉัยโรคปริทันต์เป็น localized severe chronic periodontitis

(ตาม AAP 1999 modified by Thai Association of Periodontology 2008) (24) และเนื่องจากมีรอยร้าวที่คลองรากฟัน ทำให้วินิจฉัยตาม AAP/EFP 2018 (9) เป็น Endo-periodontal lesion with root damage ซึ่งหากพยากรณ์โรคก่อนการรักษาของสมาคมปริทันตวิทยาแห่งประเทศไทย (24) จะอยู่ในระดับ Questionable (จากทั้งหมด 5 ระดับ คือ Good/ Fair/ Poor/ Questionable/ Hopeless) เนื่องจาก แม้ว่าจะมี vertical bone loss with bone support น้อยกว่า 25% ทั้งด้าน M และ D แต่ในขณะที่ทำ bone sounding พบว่า defect ยังมี bone surrounding wall อยู่ และปัจจัยร่วมอื่นๆไม่รุนแรงมากนัก อาทิเช่น มีร่องลึกปริทันต์ที่ลึกสุด 5 มิลลิเมตร ร่วมกับมีเหงือกร่น 1-2 มิลลิเมตร มีการลุกลามถึงบริเวณง่ามรากฟันระดับ 2 และมีการโยกของฟันระดับ 1 รวมถึงการที่ผู้ป่วยไม่สูบบุหรี่และไม่มีโรคทางระบบที่เกี่ยวข้อง จึงคาดว่าภายหลังการรักษาคลองรากฟันและรักษาโรคปริทันต์แล้วจะทำให้มีโอกาสที่จะสามารถควบคุมสภาวะความรุนแรงของโรคปริทันต์ได้อย่างเหมาะสม

จากการติดตามผลการรักษาเป็นระยะเวลา 1 ปีพบว่าผู้ป่วยไม่มีอาการใดๆ เหงือกและร่องลึกปริทันต์ปกติ ไม่มี furcation involvement ภาพถ่ายรังสีพบการหายของรอยโรคอย่างชัดเจน โดยขนาดของเงาโปร่งรังสีนั้นมีขนาดเล็กลงเมื่อเปรียบเทียบกับภาพรังสีก่อนและหลังการรักษา พบมีการสร้างกระดูกขึ้นมาแทนที่บริเวณที่ถูกทำลายไป เนื่องจากสามารถรักษาคลองรากฟันได้อย่างสมบูรณ์ รวมถึงมีการบูรณะตัวฟันอย่างเหมาะสม ร่วมกับการติดตามรักษาสภาวะทางโรคปริทันต์อย่างต่อเนื่อง ทำให้การพยากรณ์ของฟันซี่นี้ค่อนข้างดี

บทสรุป

รายงานผู้ป่วยฉบับนี้แสดงให้เห็นถึงความสำคัญของการตรวจวินิจฉัยแยกโรคที่ถูกต้อง และการวางแผนการรักษาที่เหมาะสม ซึ่งจะส่งผลต่อความสำเร็จในการรักษาได้ ดังกรณีผู้ป่วยรายนี้ ซึ่งมีรอยโรคเนื้อเยื่อในปฐมภูมิตามด้วยโรคปริทันต์ทุติยภูมิอันมีสาเหตุมาจากรอยร้าวบนตัวฟัน โดยการรักษาจะประกอบไปด้วยการรักษาคลองรากฟันร่วมกับการรักษาทางโรคปริทันต์ แต่อย่างไรก็ตามสาเหตุการเกิดโรคของฟันซี่นี้มีจุดกำเนิดมาจากรอยร้าวบนตัวฟัน ทำให้เกิดพยาธิสภาพของเนื้อเยื่อในและลุกลามสู่อวัยวะปริทันต์โดยรอบ หากไม่ได้ตรวจสอบถึงสาเหตุสำคัญนี้ อาจทำให้การวางแผนบูรณะตัวฟันภายหลังการรักษานั้นไม่เหมาะสม ซึ่งจะส่งผลต่อเสียการพยากรณ์โรคและผลสำเร็จของการรักษาได้ และนอกจากการรักษาคลองรากฟันอย่างมีประสิทธิภาพแล้ว การวางแผนให้การรักษาทางปริทันต์ที่เหมาะสมนั้นมีส่วนสำคัญเป็นอย่างยิ่งต่อการหายของรอยโรคร่วมเนื้อเยื่อในและโรคปริทันต์ เนื่องจากการพยาการณ์โรคนั้นขึ้นกับความรุนแรงของโรคปริทันต์และประสิทธิภาพของการรักษาทางปริทันต์ด้วยเช่นกัน

Reference

1. Rotstein I, Simon JH. Diagnosis, prognosis and decision-making in the treatment of combined periodontal-endodontic lesions. **Periodontol 2000.** 2004 Feb;34(1):165-203.
2. Zehnder M, Gold SI, Hasselgren G. Pathologic interactions in pulpal and periodontal tissues. **J Clin Periodontol.** 2002 Aug;29(8):663-71.
3. Simring M, Goldberg M. The pulpal pocket approach: retrograde periodontitis. **J. Periodontol.** 1964 Jan;35(1):22-48.
4. Al-Shammari KF, Kazor CE, Wang HL. Molar root anatomy and management of furcation defects. **J Clin Periodontol.** 2001 Aug;28(8):730-40.
5. Hou GL, Tsai CC. Cervical enamel projection and intermediate bifurcational ridge correlated with molar furcation involvements. **J Periodontol.** 1997 Jul;68(7):687-93.
6. Withers JA, Brunsvold MA, Killoy WJ, Rahe AJ. The relationship of palato-gingival grooves to localized periodontal disease. **J Periodontol.** 1981 Jan;52(1):41-4.

7. Simon JH, Glick DH, Frank AL. The relationship of endodontic-periodontic lesions. **J Periodontol.** 1972 Apr;43(4):202-8.
8. Belk CE, Gutmann JL. Perspectives, controversies and directives on pulpal-periodontal relationships. **J Can Dent Assoc.** 1990 Nov 1;56(11):1013-7.
9. Papapanou PN, Sanz M, Buduneli N, Dietrich T, Feres M, Fine DH, Flemmig TF, Garcia R, Giannobile WV, Graziani F, Greenwell H. Periodontitis: Consensus report of workgroup 2 of the 2017 World Workshop on the Classification of Periodontal and Peri-Implant Diseases and Conditions. **J Periodontol.** 2018 Jun;89: S173-82.
10. Nirola A, Grover S, Sharma A, Kaur D. Pulpal perio relations: Interdisciplinary diagnostic approach-I. **J Indian Soc Periodontol.** 2011 Jan 1;15(1):80-2.
11. Parolia A, Gait TC, Porto IC, Mala K. Endo-perio lesion: A dilemma from 19: th: until 21: st: century. Journal of Interdisciplinary Dentistry. 2013 Jan 1;3(1):2-11.
12. Kerns DG, Glickman GN. Endodontic and periodontal interrelationships. InCohen's Pathways of the Pulp 2011 Jan 1 (pp. 655-670). Mosby.
13. Sartori S, Silvestri M, Cattaneo V. Endoperiodontal lesion: A case report. **J Clin Periodontol.** 2002 Aug;29(8):781-3.
14. ละอองทอง วัชราภัย. รอยโรคร่วมระหว่างโรคเนื้อเยื่อในและโรคปริทันต์. คลองรากฟัน : วิธีการรักษาและการแก้ปัญหา พิมพ์ครั้งที่ 2 กรุงเทพฯ ห้างหุ้นส่วนจำากัด ซันด้าการพิมพ์. 2547:193-216.
15. Ricucci D, Siqueira Jr JF, Loghin S, Berman LH. The cracked tooth: histopathologic and histobacteriologic aspects. **J Endod.** 2015 Mar 1; 41(3):343-52.
16. Trope M, Bunes A, Debelian G. Root filling materials and techniques: bioceramics a new hope?. Endodontic Topics. 2015 May;32(1):86-96.
17. Haapasalo M, Endal U, Zandi H, Coil JM. Eradication of endodontic infection by instrumentation and irrigation solutions. Endodontic topics. 2005 Mar;10(1):77-102.
18. Davis MC, Shariff SS. Success and survival of endodontically treated cracked teeth with radicular extensions: a 2-to 4-year prospective cohort. **J Endod.** 2019 Jul 1;45(7):848-55.
19. Krell KV, Caplan DJ. 12-month success of cracked teeth treated with orthograde root canal treatment. **J Endod.** 2018 Apr 1;44(4): 543-8.
20. Hamp SE, Nyman S, Lindhe J. Periodontal treatment of multi rooted teeth. Results after 5 years. **J Clin Periodontol.** 1975 Sep;2(3): 126-35.
21. Sunitha RV, Emmadi P, Namasivayam A, Thyegarajan R, Rajaraman V. The periodontal–endodontic continuum: A review. **J Conserv Dent.** 2008 Apr 1;11(2):54-62.
22. Rotstein I, Simon JH. The endo-perio lesion: a critical appraisal of the disease condition. Endodontic Topics. 2006 Mar;13(1):34-56.
23. Pane ES, Palamara JE, Messer HH. Stainless steel bands in endodontics: effects on cuspal flexure and fracture resistance. **Int Endod J.** 2002 May;35(5):467-71.
24. Thai Association of Periodontogy. Prognosis of periodontal disesase. วารสารปริทันตวิทยา. 2008;7.