Volume 1(2) July-December 2022

TEJ

Thai Endodontic Journal (ENDOSARN)

The official journal of the Thai Endodontic Association

Interesting articles

- การรักษาภาวะฟันในฟันประเภทที่ 3 โดยวิธีการรักษาคลองรากฟันร่วมกับการทำเอ็มทีเอ เอเพคซิฟิเคชัน
- Sensitivity and specifcity of cone-beam computed tomography and micro-computed tomography in the detection of calcifed root canals
- การรักษาคลองรากฟันที่มีการตีบตันของคลองรากฟัน (root canal treatment in calcifed pulp canals)

ISSN 1685-3709

Text and Journal Publication Co., LTD.

การรักษาภาวะฟันในฟันประเภทที่ 3 โดยวิธีการรักษาคลองรากฟันร่วมกับการทำเอ็มทีเอ เอเพคซิฟิเคชัน

ชนากานต์ สินเสรีกุล[1]

ศิรวุฒิ หิรัญอัศว์[1]

[1] ภาควิชาทันตกรรมหัตถการ คณะทันตแพทยศาสตร์ จุฬาลงกรณ์มหาวิทยาลัย

บทคัดย่อ

ฟันที่มีภาวะฟันในฟันจัดเป็นประเภทหนึ่งของความผันแปรทางกายวิภาคซึ่งมีลักษณะกายวิภาคที่สลับซับซ้อน นำมาซึ่งความท้าทายสำหรับทันตแพทย์ที่ตรวจพบ การตรวจวินิจฉัยอย่างละเอียดและรอบคอบจะนำมาซึ่งการวางแผนการรักษาที่ถูกต้องแม่นยำ ตั้งแต่ขั้นตอนของการเปิดทางเข้าสู่คลองรากฟัน การระบุตำแหน่งของคลองรากฟัน การเตรียมคลองรากฟัน การอุดปิดระบบคลองรากฟันไปจนถึงการบูรณะฟัน บทความฉบับนี้มีวัตถุประสงค์เพื่อนำเสนอแนวทางการรักษาคลองรากฟันโดยไม่ใช้วิธีทางศัลยกรรมร่วมกับการทำเอ็มทีเอ เอเพคซิฟิเคชันในผู้ป่วยที่ได้รับการวินิจฉัยว่ามีภาวะฟันในฟันประเภทที่สามที่ประสบความสำเร็จภายหลังการติดตามผลการรักษาเป็นระยะเวลา 1 ปี

คำสำคัญ: การรักษาคลองรากฟันโดยไม่ใช้วิธีทางศัลยกรรม, ภาพรังสีส่วนตัดอาศัยคอมพิวเตอร์ลำรังสีรูปกรวย, ภาวะฟันในฟัน, เอ็มทีเอ เอเพคซิฟิเคชัน, ไบโอเซรามิค ซีลเลอร์

การอ้างถึง: ชนากานต์ สินเสรีกุล, ศิรวุฒิ หิรัญอัศว์. การรักษาภาวะฟันในฟันประเภทที่ 3 โดยวิธีการรักษาคลองรากฟันโดยไม่ใช้วิธีศัลยกรรมร่วมกับการทำเอ็มทีเอ เอเพคซิฟิเคชัน. วารสารเอ็นโดดอนติกส์ไทย 2565; 2: 103-114.

Abstract

Invaginated teeth present technical challenge in endodontic management because of their anatomical complexity. A thorough knowledge of root canal anatomy as well as the accurate diagnosis is imperative for the successful outcome. Moreover, such case often requires a comprehensive treatment approach to effectively cleaning, shaping and three-dimensional obturation. This case report will provide an overview in diagnosis, treatment planning and a step-by-step clinical technique, by using non-surgical root canal treatment and MTA apexification technique, in the successful endodontic management of a complex dens invaginatus case.

Keywords: Bioceramic sealer, Cone beam computerized tomography, Dens invaginatus, MTA apexification, Non-surgical root canal treatment

Correspondence: ชนากานต์ สินเสรีกุล

ภาควิชาทันตกรรมหัตถการ คณะทันตแพทยศาสตร์ จุฬาลงกรณ์มหาวิทยาลัย เลขที่ 34 ถนนอังรีดูนังต์ แขวงวังใหม่ เขตปทุมวัน กรุงเทพมหานคร 10330

Email address: Chanakarn_sins@hotmail.com

Received: 20 June 2022 Revised: 29 August 2022 Accepted: 12 September 2022

บทนำ

ภาวะฟันในฟัน (dens invaginatus) เป็นความผันแปรทางกายวิภาคของตัวฟันซึ่งเกิดจากความผิดปกติของการสร้างฟันตั้งแต่กำเนิดในระยะแคป (cap stage) สาเหตุของการเกิดภาวะฟันในฟันยังไม่เป็นที่ทราบแน่ชัดแต่สันนิษฐานว่าเกิดจากการม้วนตัวเข้าของอวัยวะสร้างเคลือบฟัน (enamel organ) เข้าไปในส่วนปุ่มเนื้อกำเนิดฟัน (dental papilla) ก่อนที่จะเกิดการสะสมของแร่ธาตุอย่างสมบูรณ์ (1) โดยสามารถพบอุบัติการณ์ได้ตั้งแต่ร้อยละ 0.3-10 (2) และพบมากที่สุดที่ฟันตัดบนซี่ข้าง โดยส่วนมากทันตแพทย์มักจะตรวจพบโดยบังเอิญจากการตรวจทางภาพถ่ายรังสีเนื่องจากฟันที่มีภาวะฟันในฟันส่วนใหญ่มักมีลักษณะภายนอกคล้ายฟันปกติ ในผู้ป่วยบางคนอาจพบลักษณะของฟันหมุด (peg-shaped) ฟันที่มีหลุมเพดานลึก (deep palatal groove) หรือฟันที่มีขนาดใหญ่กว่าฟันปกติ (barrel shape) ได้

ในปี 1957 Oehler (3) ได้จำแนกประเภทฟันที่มีภาวะฟันในฟันตามความลึกของส่วนที่ยื่นลงไปในคลองรากฟันจากลักษณะทางภาพถ่ายรังสี ออกเป็น 3 ประเภทได้แก่

ประเภทที่ 1: ส่วนที่ยื่นเข้าไปมีเคลือบฟันรองรับ (enamel-lined) และอยู่ในส่วนของตัวฟันไม่ลึกลงไปในคลองรากฟันและไม่เกินส่วนร่อยต่อของชั้นเคลือบฟันและเคลือบรากฟัน (CEJ) โดยพบได้ร้อยละ 69.8%–93.8%

ประเภทที่ 2: ส่วนที่ยื่นเข้าไปมีเคลือบฟันรองรับ (enamel-lined) และอยู่ในส่วนของโพรงประสาทฟัน ไม่มีทางเชื่อมต่อกับช่องเอ็นยึดปริทันต์ โดยพบได้ร้อยละ 3.1%–26.6%

ประเภทที่ 3 แบ่งออกเป็น ประเภทที่ 3A: ส่วนที่ยื่นยาวไปมีทางเชื่อมกับช่องเอ็นยึดปริทันต์ทางด้านข้าง แต่ไม่มีทางเชื่อมกับโพรงประสาทฟัน และประเภทที่ 3B: ส่วนที่ยื่นยาวไปจนถึงปลายรากฟัน ทำ ให้มีทางเชื่อมต่อกับช่องเอ็นยึดปริทันต์ทางรูเปิดปลายรากฟัน ซึ่งโดยส่วนมากไม่มีทางเชื่อมต่อกับโพรงประสาทฟัน โดยพบรวมกันได้ร้อยละ 3.0%–12.5%

ปัญหาสำคัญของฟันที่มีภาวะฟันในฟัน คือ การมีส่วนยื่นเข้าไปในคลองรากฟันซึ่งจะเป็นทางเชื่อมต่อระหว่างสิ่งแวดล้อมภายในช่องปากและโพรงเนื้อเยื่อในตัวฟัน ทำให้มีโอกาสที่จุลชีพในช่องปากจะเข้าไปทำให้เกิดการอักเสบของเนื้อเยื่อโพรงประสาทฟันและเกิดพยาธิสภาพที่ปลายรากฟันตามมาได้ รายงานผู้ป่วยฉบับนี้มีวัตถุประสงค์เพื่อนำเสนอแนวทางการรักษาคลองรากฟันตั้งแต่การวินิจฉัย การแปลผลข้อมูลทางภาพถ่ายรังสีและขั้นตอนต่างๆในการรักษาคลองรากฟันโดยไม่ใช้วิธีทางศัลยกรรมในฟันตัดบนซี่ข้างที่มีภาวะฟันในฟันประเภทที่สามร่วมด้วย

รายงานผู้ป่วย

ผู้ป่วยหญิงไทยอายุ 17 ปีถูกส่งต่อมาเพื่อรับการรักษาคลองรากฟันตัดบนซี่ข้างด้านซ้าย (ซี่ 22) จากการซักประวัติเพิ่มเติม ผู้ป่วยได้ไปพบทันตแพทย์ที่คลินิกเอกชนและตรวจพบว่ามีรอยผุลึกทะลุโพรงประสาทฟันร่วมกับตรวจพบรอยโรครอบปลายรากขนาดใหญ่ จึงได้ทำการเปิดรักษาคลองรากฟัน แต่ไม่สามารถหาคลองรากฟันได้ครบ จึงส่งต่อผู้ป่วยมาเพื่อรับการรักษาต่อ ปัจจุบันไม่มีอาการใดๆ ผู้ป่วยปฏิเสธโรคประจำตัวและการแพ้ยา

จากการตรวจภายนอกช่องปากพบว่ามีลักษณะปกติ การตรวจภายในช่องปากฟันซี่ 22 มีขนาดเล็กกว่าฟันปกติทั้งในแนว labio-lingual และ mesio-distal ตัวฟันเรียวเล็กมีลักษณะคล้ายฟันหมุดและบิดเอียงทำมุม 90 องศากับแนวแกนฟัน (Torsi-version) พบวัสดุบูรณะชั่วคราวทางด้าน incisal ขอบแนบสนิท ด้าน labial พบ orthodontic bracket เคาะคลำไม่เจ็บ ไม่พบร่องลึกปริทันต์ ไม่พบการสบกระแทกทั้งในตำแหน่ง centric และ eccentric ลักษณะเนื้อเยื่ออ่อนในช่องปากปกติ ไม่พบรูเปิดทางหนองไหลและไม่พบการเปลี่ยนสีของตัวฟัน

การตรวจทางภาพรังสี (ภาพที่ 1 ภาพรังสีที่ 1) พบฟันซี่ 22 พบเงาทึบรังสีของวัสดุบูรณะชั่วคราวทางด้าน incisal ใต้ต่อบริเวณนี้พบเงาทึบรังสีซึ่งมีความทึบรังสีใกล้เคียงกับเคลือบฟันทอดยาวต่อเนื่องลงไปในคลองรากฟันจนถึงระดับ middle ต่อ apical third คาดว่าเป็นลักษณะของเคลือบฟันที่มีการม้วนตัวเข้าไป ทำให้เกิดลักษณะของคลองรากฟันเทียม (Invagination canal/ pseudo-canal) บริเวณด้าน mesial ต่อคลองรากฟันเทียมพบเงาโปร่งรังสีของคลองรากฟันหลัก (main canal) ที่มีความซับซ้อน โดยสามารถระบุขอบเขตของคลองรากฟันหลักส่วนต้นได้หนึ่งคลอง

รากฟันทอดยาวต่อเนื่องลงไปในคลองรากฟันจนถึงระดับ middle third หลังจากนั้นแยกออกเป็นสองคลองรากฟันและรวมเป็นหนึ่งคลองรากฟันในส่วนปลายตามลำดับ พบการขาดหายไปของช่องเอ็นยึดปริทันต์ (PDL space) และผิวกระดูกเบ้าฟัน (lamina dura) ในส่วน middle ต่อกับ apical third ของรากฟัน พบเงาโปร่งรังสีสองวงที่มีลักษณะขอบเขตชัดเจน ไม่มีเงาขาวล้อมรอบ ขนาดกว้าง 6 มิลลิเมตร สูง 7 มิลลิเมตรที่บริเวณปลายรากฟันและขนาดกว้าง 7 มิลลิเมตร สูง 8 มิลลิเมตรที่บริเวณด้านข้างของรากฟัน ยอดกระดูกเบ้าฟัน (Alveolar crest) อยู่ในระดับปกติ ส่วนฟันซี่ 12 ตัวฟันปกติ รากฟันพบหนึ่งรากและหนึ่งคลองรากฟันซึ่งมีลักษณะปกติ สามารถระบุขอบเขตของคลองรากฟันได้โดยตลอดความยาวราก ช่องเอ็นยึดปริทันต์และผิวกระดูกเบ้าฟันมีลักษณะปกติตลอดความยาวของรากฟัน ยอดกระดูกเบ้าฟันอยู่ในระดับปกติ (ภาพที่ 1 ภาพรังสีที่ 2)

เนื่องจากข้อจำกัดของภาพถ่ายรังสีรอบปลายรากที่ไม่สามารถให้ข้อมูลเกี่ยวกับลักษณะภายในคลองรากฟันได้ครบถ้วน จึงพิจารณาส่งถ่ายภาพรังสีส่วนตัดอาศัยคอมพิวเตอร์ลำรังสีรูปกรวย (Cone-beam computed tomography) เพื่อให้ทราบรายละเอียดภายในคลองรากฟันที่ชัดเจนมากขึ้น เมื่อวิเคราะห์โดยทำการตัดภาพในมุมมอง coronal และ axial view ไล่ลงไปในแนว corono-apical พบว่าเมื่อรื้อวัสดุบูรณะชั่วคราวด้าน incisal ออกจะพบจุด radiolucent area ที่อยู่ค่อนไปทางด้าน disto-palatal มีหน้าตัดเป็นวงกลมที่ถูกล้อมรอบด้วยเส้นทึบรังสีที่มีความทึบรังสีเท่ากับเคลือบฟัน ซึ่งแสดงถึงคลองรากฟันเทียมที่เกิดจากการม้วนตัวของ enamel organ เข้ามาภายในคลองรากฟัน (ภาพที่ 2 ภาพรังสี CBCT 1) นอกจากนี้ภายในคลองรากฟันเทียมยังพบเงาทึบรังสีที่มีความทึบรังสีใกล้เคียงเนื้อฟันขนาดกว้าง 3 มิลลิเมตร สูง 2 มิลลิเมตรที่ระดับ 7 มิลลิเมตรใต้ต่อรอยต่อระหว่างเคลือบฟันและเคลือบรากฟัน (ภาพที่ 2 ภาพรังสี CBCT 4) ส่วนรูเปิดคลองรากฟันหลักจะอยู่ในตำแหน่ง mesio-labial ต่อคลองรากฟันเทียม โดยจะอยู่ต่ำกว่ารอยต่อระหว่างเคลือบฟันและเคลือบรากฟัน (Cementoenamel junction) ประมาณ 2 มิลลิเมตร (ภาพที่ 2 ภาพรังสี CBCT 2) มีลักษณะหน้าตัดเป็นรูปตัวซี (ภาพที่ 2 ภาพรังสี CBCT 3 และ 4) โดยมีขอบเขตตั้งแต่บริเวณ disto-labial line angle ไปจนถึงกึ่งกลางด้าน mesial โดยในส่วนกลางของคลองรากฟันหลักจะมีลักษณะหน้าตัดเป็นวงกลม (ภาพที่ 2 ภาพรังสี CBCT 5) และค่อยๆรวมกันเป็นหนึ่งรูเปิดออกสู่บริเวณปลายรากฟัน (ภาพที่ 2 ภาพรังสี CBCT 6)

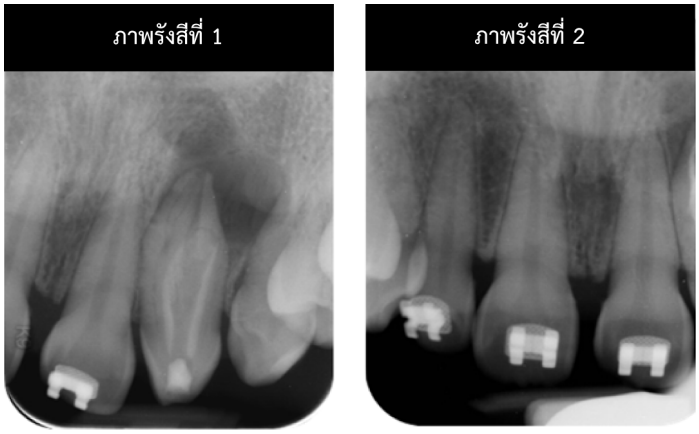

ภาพที่ 1 (ซ้าย) ภาพรังสีที่ 1 แสดงลักษณะทางภาพรังสีที่มีการม้วนตัวของเคลือบฟันเข้าในตัวฟันซี่ 22 (ขวา) ภาพรังสีที่ 2 แสดงลักษณะของฟันซี่ 12 ตัวฟันและรากฟันมีลักษณะปกติ

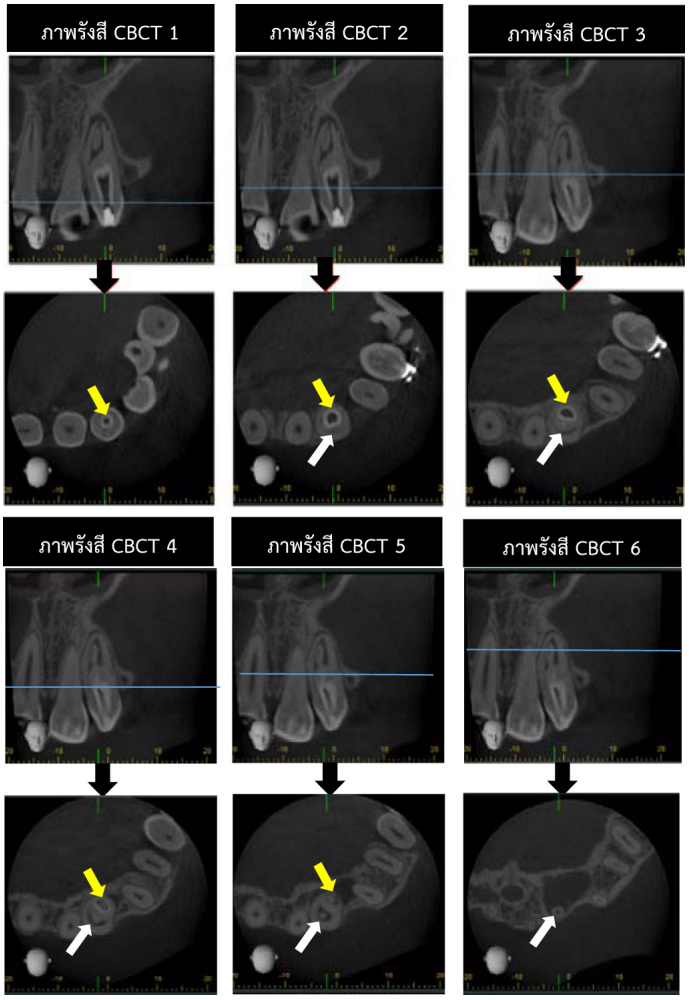

ภาพที่ 2 แสดงภาพรังสีส่วนตัดอาศัยคอมพิวเตอร์ลำรังสีรูปกรวยของฟันซี่ 22 (ลูกศรเหลือง) แสดงตำแหน่งของรูเปิดคลองรากฟันเทียม (ลูกศรขาว) แสดงตำแหน่งของรูเปิดคลองรากฟันหลัก

จากผลการตรวจทางคลินิก การทดสอบเพิ่มเติมและภาพถ่ายรังสีให้การวินิจฉัยทางเอ็นโดดอนติกส์ของฟันซี่ 22 เป็น Previously initiated therapy with asymptomatic apical periodontitis วางแผนการรักษาคลองรากฟันโดยไม่ใช้วิธีทางศัลยกรรม เนื่องจากฟันซี่นี้มีสาเหตุจากการติดเชื้อภายในระบบคลองรากฟันและพิจารณาบูรณะภายหลังการรักษาคลองรากฟันด้วยเดือยฟัน แกนฟันเรซินคอมโพสิตและบูรณะฟันด้วยการอุดฟันด้วยวัสดุบูรณะเรซินคอมโพสิตหรือการทำวีเนียร์ (Veneer) ภายหลังจัดฟันเสร็จสมบูรณ์ หลังจากการอธิบายแผนการรักษา ทางเลือกในการรักษา ขั้นตอน ระยะเวลาและการพยากรณ์โรคแก่ผู้ป่วย ผู้ป่วยตัดสินใจรับการรักษาตามรายละเอียดข้างต้น โดยขั้นตอนการรักษามีดังนี้

การรักษาครั้งที่ 1: ใส่แผ่นยางกันน้ำลาย กรอรื้อวัสดุอุดชั่วคราวออก พบตำแหน่งของรูเปิดคลองรากฟัน 1 ตำแหน่งที่อยู่ค่อนมาทางด้าน disto-palatal ภายหลังจากทำการวิเคราะห์ตำแหน่งของคลองรากฟันดังกล่าวคาดว่าสัมพันธ์กับตำแหน่งที่เป็นคลองรากฟันเทียม ภายในคลองรากฟันเทียมพบลักษณะของเนื้อเยื่อแข็ง (ภาพที่ 3 ภาพใต้กล้องจุลทรรศน์ที่ 1) ซึ่งสัมพันธ์กับเงาทึบรังสีที่พบในภาพถ่ายรังสี CBCT (ภาพที่ 2 ภาพรังสี CBCT 4) จึงกรอออกโดยใช้หัวกรออัลตร้าโซนิกส์ Start-X เบอร์ 3 ร่วมกับการใช้ long-shanked spoon excavator จนได้ทางตรงเข้าสู่คลองรากฟันเทียม สำรวจภายใต้กล้องจุลทรรศน์พบลักษณะปลายรากฟันเปิดกว้าง (open apex)หลังจากนั้นจึงใส่ K-file

เบอร์ 15 ลงไปสำรวจภายในคลองรากฟันร่วมกับตรวจสอบความยาวรากฟันด้วยเครื่องวัดความยาวรากฟันด้วยไฟฟ้า (electronic apex locator) พบว่าเครื่องมือสามารถผ่านลงไปถึงบริเวณปลายรากฟันและได้ apical patency ยืนยันความยาวรากฟันด้วยการถ่ายภาพรังสีตรวจสอบ (ภาพที่ 3 ภาพรังสีที่ 3) ล้างคลองรากฟันด้วย 2.5% NaOCl โดยใช้เข็มล้างที่มีรูเปิดทางด้านข้าง (Max-i-probe) ซับแห้ง ใส่ยาแคลเซียมไฮดรอกไซด์ชนิดสำเร็จรูป (UltraCal®) บูรณะชั่วคราวสองชั้นด้วยเควิท (Cavit™) และไออาร์เอ็ม (IRM®) ถอดแผ่นยางกันน้ำลายและตรวจสอบการสบฟัน

การรักษาครั้งที่ 2: ห่างจากครั้งแรก 1 สัปดาห์ ผู้ป่วยไม่มีอาการใดๆ วัสดุบูรณะชั่วคราวอยู่ในสภาพดี เคาะคลำไม่เจ็บ เริ่มให้การรักษาต่อโดยใส่แผ่นยางกันน้ำลาย รื้อวัสดุบูรณะชั่วคราวออก ระบุตำแหน่งที่เป็นคลองรากฟันหลักโดยใช้หัวกรอ อัลตร้าโซนิกส์ Start-X เบอร์ 3 กรอภายใต้กล้องจุลทรรศน์ไปในทิศทาง mesio-labial ต่อรูเปิดคลองรากฟันเทียม โดยกรอลึกลงไปในแนว apical ต่อรอยต่อระหว่างเคลือบฟันและเคลือบรากฟันประมาณ 2 มิลลิเมตรและสังเกตให้มีระยะห่างจากเนื้อฟันส่วนนอกทางด้าน mesial และ labial ประมาณ 1 มิลลิเมตรร่วมกับการใช้ endodontic explorer DG 16 ในการหาจุดจิกติด เมื่อพบจุดจิกติดซึ่งคาดว่าน่าจะเป็นตำแหน่งของรูเปิดคลองรากฟันหลัก (ภาพที่ 4 ภาพใต้กล้องจุลทรรศน์ที่ 2) จึงใส่ K-file เบอร์ 10 ลงไปสำรวจในคลองรากฟันในลักษณะ watch winding action ไปมาโดยไม่ออกแรงกดเครื่องมือร่วมกับตรวจสอบความยาวรากฟันด้วยเครื่องวัดความยาวรากฟันด้วยไฟฟ้า พบว่าเครื่องมือสามารถผ่านลงไปได้จนถึงปลายรากฟันและได้ apical patency ยืนยันความยาวรากฟันด้วยการถ่ายภาพรังสี (ภาพที่ 4 ภาพรังสีที่ 4) จากภาพถ่ายรังสีสังเกตได้ว่ายังพบเงาโปร่งรังสีของคลองรากฟันที่ยังหาไม่พบอยู่ทางด้าน mesial คาดว่าเป็นตำแหน่งของคลองรากฟันรูปตัวซีที่เห็นในภาพถ่ายรังสีสามมิติ ล้างคลองรากฟันด้วย 2.5% NaOCl ซับแห้ง ใส่ยาแคลเซียมไฮดรอกไซด์ชนิดสำเร็จรูป บูรณะชั่วคราวสองชั้นด้วยเควิตและไออาร์เอ็ม ตรวจสอบการสบฟัน

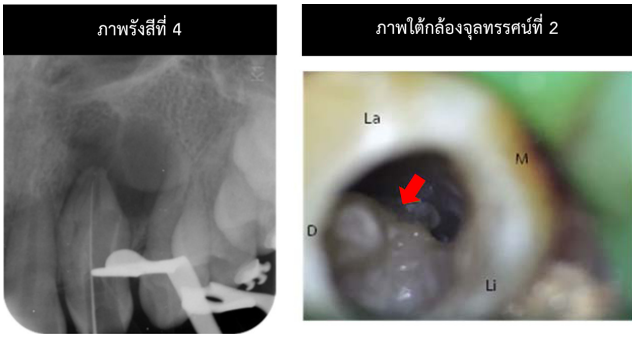

ภาพที่ 4 (ซ้าย) ภาพรังสีที่ 4 แสดงขั้นตอนการวัดความยาวทำงานในคลองรากฟันหลัก ML (ขวา) ภาพใต้กล้องจุลทรรศน์ที่ 2 แสดงตำแหน่งรูเปิดคลองรากฟันของคลองรากฟันหลัก ML (ลูกศรสีแดง)

ภาพที่ 3 (ซ้าย) ภาพรังสีที่ 3 แสดงขั้นตอนการวัดความยาวทำงานในคลองรากฟันเทียม ส่วนภาพใต้กล้องจุลทรรศน์ที่ 1 แสดงลักษณะของเนื้อเยื่อแข็งในคลองรากฟันเทียม (กลาง ลูกศรสีเหลือง) และตำแหน่งรูเปิดคลองรากฟันเทียม พบลักษณะของปลายรากฟันเปิดกว้าง (ขวา ลูกศรสีเหลือง)

การรักษาครั้งที่ 3: หลังจากนั้น 1 สัปดาห์ ผู้ป่วยไม่มีอาการใดๆ วัสดุบูรณะชั่วคราวอยู่ในสภาพดี เคาะคลำไม่เจ็บ เริ่มให้การรักษาต่อโดยใส่แผ่นยางกันน้ำลาย รื้อวัสดุบูรณะชั่วคราวออก หาตำแหน่งของรูเปิดคลองรากฟันหลักรูปตัวซี ต่อโดยใช้หัวกรออัลตร้าโซนิกส์ ET20D กรอไปในทิศทาง mesio-labial ต่อรูเปิดคลองรากฟันหลัก ML ที่หาเจอในการรักษาครั้งก่อนอีกประมาณ 2 มิลลิเมตร สลับกับการใช้เครื่องมือ endodontic explorer DG 16 พยายามหาจุดจิกติด เมื่อพบจุดจิกติดซึ่งคาดว่าน่าจะเป็นตำแหน่งของรูเปิดคลองรากฟันหลักรูปตัวซี จึงกรอตามร่องแคบด้วยหัวกรออัลตร้าโซนิกส์ ET20D จนเชื่อมเป็นรูปตัวซี (ภาพที่ 5 ภาพใต้กล้องจุลทรรศน์ที่ 3) หลังจากนั้นจึงใส่ K-file เบอร์ 10 และยืนยันความยาวในแต่ละคลองรากฟันโดยการถ่ายภาพรังสีตรวจสอบ (ภาพที่ 5 ภาพรังสีที่ 5) จากภาพถ่ายรังสีพบว่าส่วนรูเปิดคลองรากฟันหลักรูปตัวซี (ML, MB_1, B และ D) สามารถใส่เครื่องมือได้ 4 ตำแหน่งโดยแยกกันที่คนละตำแหน่งของรูเปิดคลองรากฟันและรวมกันในส่วนปลายรากและยังพบเงาโปร่งรังสีของคลองรากฟันอีกหนึ่งตำแหน่งทางด้าน mesial ที่ยังไม่สามารถใส่เครื่องมือลงไปได้จึงคาดว่าน่าจะเป็นตำแหน่งของรูเปิดคลองรากฟันที่ยังหาไม่พบ ล้างคลองรากฟันด้วย 2.5% NaOCl ซับแห้ง ใส่ยาแคลเซียมไฮดรอกไซด์ชนิดสำเร็จรูป บูรณะชั่วคราวสองชั้นด้วยเควิตและไออาร์เอ็ม ตรวจสอบการสบฟัน

การรักษาครั้งที่ 4: หลังจากนั้น 2 สัปดาห์ ผู้ป่วยไม่มีอาการใดๆ วัสดุบูรณะชั่วคราวอยู่ในสภาพดี เคาะคลำไม่เจ็บ เริ่มให้การรักษาต่อโดยใส่แผ่นยางกันน้ำลายที่ รื้อวัสดุบูรณะชั่วคราวออก ทำการหารูเปิดคลองรากฟันหลักที่ยังหาไม่เจอต่อ โดยเมื่อวิเคราะห์จากภาพถ่ายรังสี (ภาพที่ 5 ภาพรังสีที่ 5) จะพบว่า มีเนื้อฟันส่วนต้นที่บดบังในส่วนรูเปิดคลองรากฟันที่ยังหาไม่พบ (ลูกศรเขียว) จึงใช้หัวกรออัลตร้าโซนิกส์ ET20D กรอภายใต้กล้องจุลทรรศน์ตามร่องรูปตัวซีไปในทิศทาง mesio-lingual มากขึ้น พบว่ามีจุดที่สามารถจิกติดได้ด้วยเครื่องมือ endodontic explorer DG 16 จึงใส่ K-file เบอร์ 10 ลงไปสำรวจในคลองรากฟันในลักษณะ watch winding action จนได้ apical patency ยืนยันความยาวรากฟันด้วยเครื่องวัดความยาวรากฟันด้วยไฟฟ้าและถ่ายภาพรังสีตรวจสอบ (ภาพที่ 6 ภาพรังสีที่ 6) สร้าง glide path ด้วย Flex-o-file จนถึงเบอร์ 15 และขยายคลองรากฟันหลักทั้งหมดด้วยเครื่องมือในระบบ WaveOne Gold Primary™ โดยใช้อีดีทีเอ เพสท์ (Glyde) เป็นสารหล่อลื่นในการขยายคลองรากฟันสลับกับการล้างคลองรากฟันด้วย 2.5% NaOCl และทำ recapitulation ด้วย K-file เบอร์ 10 (ภาพที่ 6 ภาพใต้กล้องจุลทรรศน์ที่ 4) ในส่วนของคลองรากฟันเทียมที่มีขนาดใหญ่และผายกว้างอยู่แล้ว การขยายคลองรากฟันที่มากเกินไปอาจทำให้ผนังคลองรากฟันบาง จึงทำการขยายโดยใช้ไฟล์ลูบทำความสะอาดผนังคลองรากฟันโดยรอบและล้าง

ภาพรังสีที่ 5

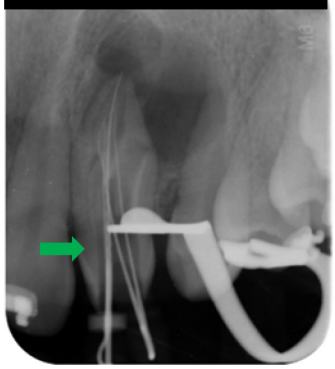

ภาพใต้กล้องจุลทรรศน์ที่ 3

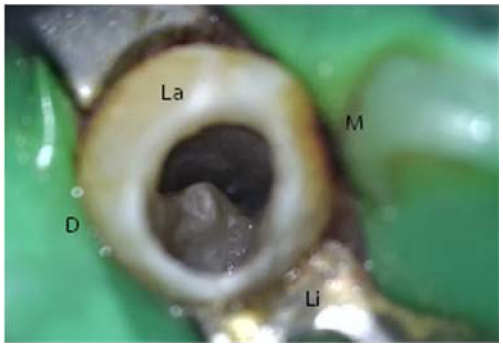

ภาพที่ 5 (ซ้าย) ภาพรังสีที่ 5 แสดงขั้นตอนการวัดความยาวทำงานในคลองรากฟันหลัก ML และคลองรากฟันหลักรูปตัวซี (MB_1, B และ D) จะพบว่ายังมีอีกหนึ่งคลองรากฟันที่ยังหาไม่พบ (ลูกศรเขียว) (ขวา) ภาพใต้กล้องจุลทรรศน์ที่ 3 แสดงตำแหน่งของรูเปิดคลองรากฟันหลักรูปตัวซี

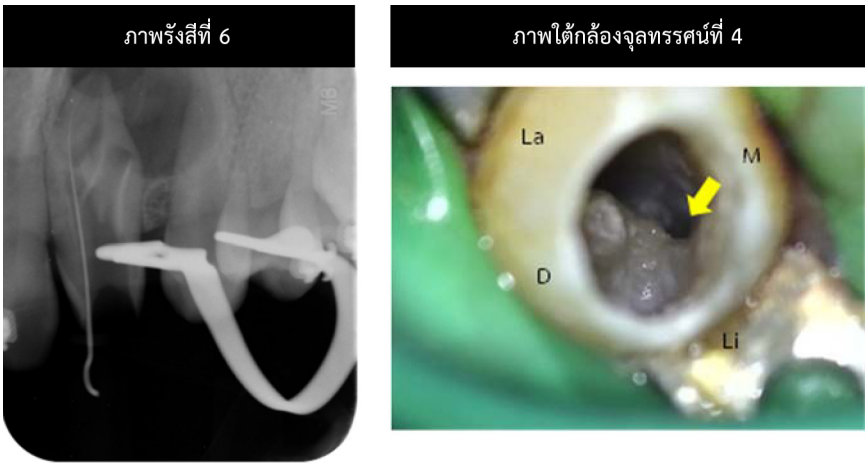

ภาพที่ 6 (ซ้าย) ภาพรังสีที่ 6 แสดงขั้นตอนการวัดความยาวทำงานในคลองรากฟันหลัก MB_2 (ขวา) ภาพใต้กล้องจุลทรรศน์ที่ 4 แสดงตำแหน่งของรูเปิดคลองรากฟันหลัก MB_2

คลองรากฟันด้วย 2.5% NaOCl ปริมาณมากร่วมกับการทำแพสซิฟ อัลตราโซนิกส์ อิริเกชัน (Passive ultrasonic irrigation) ซับแห้ง ใส่ยาแคลเซียมไฮดรอกไซด์ชนิดสำเร็จรูป บูรณะชั่วคราวสองชั้นด้วยเควิทและไออาร์เอ็ม ตรวจสอบการสบฟัน

การรักษาครั้งที่ 5: หลังจากนั้น 2 สัปดาห์ ผู้ป่วยไม่มีอาการใดๆ วัสดุบูรณะชั่วคราวอยู่ในสภาพดี เคาะคลำไม่เจ็บ เริ่มให้การรักษาต่อโดยใส่แผ่นยางกันน้ำลาย รื้อวัสดุบูรณะชั่วคราวออก ทำการล้างคลองรากฟันด้วย 2.5% NaOCl, 17% EDTA และ 2.5% NaOCl ร่วมกับการทำแพสซิฟ อัลตราโซนิกส์ อิริเกชัน โดยใช้หัวอัลตร้าโซนิกส์ชนิด Irrisafe ขนาดเบอร์ 15 ใส่ลงไปสั้นกว่าความยาวทำงาน 1 มิลลิเมตร ซับคลองรากฟันให้แห้ง เริ่มจากการอุดคลองรากฟันเทียมด้วยวิธีเอ็มทีเอ เอเพคซิฟิเคชัน (MTA Apexification) โดยใช้ Messing gun เป็น carrier ที่ช่วยนำวัสดุ MTA ลงสู่คลองรากฟัน โดยระมัดระวังไม่ให้โดนผนังคลองรากฟันส่วนอื่น และพิจารณาไม่ใช้เมทริกซ์เป็นแนวกั้นเนื่องจากพบลักษณะของเนื้อเยื่อเป็นแนวกั้น (barrier) ที่บริเวณด้านข้างรากฟัน ซึ่งจะช่วยป้องกันไม่ให้วัสดุเกินออกนอกปลายรากฟัน หลังจากนั้นถ่ายภาพรังสีตรวจสอบ (ภาพที่ 7 ภาพรังสีที่ 7) ใส่สำลีชุบน้ำกลั่นหมาดปิดทับบริเวณด้านบน หลังจากนั้นทำการลองกัตตาเปอร์ชาแท่งเอกในคลองรากฟันหลักและถ่ายภาพรังสีตรวจสอบ (ภาพที่ 7 ภาพรังสีที่ 8) ทำการอุดคลองรากฟันหลักด้วยวิธี Sealer-based technique ร่วมกับการใช้ซิงเกิลโคน (single cone) และไอรูท เอสพี (iRoot SP™) ร่วมกับการทำแลทเทอรัล คอมแพคชัน (Lateral compaction) โดยใช้กัตตาเปอร์ชา ถ่ายภาพรังสีเพื่อตรวจสอบว่าวัสดุอุดคลองรากฟันแน่นเต็มดีและมีความยาวเหมาะสม ห่างจากปลายรากฟันทางภาพรังสีประมาณ 0.5 มิลลิเมตรในทุกคลองรากฟัน (ภาพที่ 7 ภาพรังสีที่ 9) ทำการตัดกัตตาเปอร์ชาด้วยเครื่องตัดที่ควบคุมอุณหภูมิ 180 องศาเพื่อป้องกันไม่ให้เกิดการเสียสภาพของ sealer บูรณะชั่วคราวสองชั้นด้วยเควิทและไออาร์เอ็ม ตรวจสอบการสบฟัน

การรักษาครั้งที่ 6: หลังจากนั้น 2 สัปดาห์ ผู้ป่วยไม่มีอาการใดๆ วัสดุบูรณะชั่วคราวอยู่ในสภาพดี เคาะคลำไม่เจ็บ เริ่มให้การรักษาต่อโดยใส่แผ่นยางกันน้ำลาย ตรวจสอบภายใต้กล้องจุลทรรศน์พบว่าวัสดุ MTA ก่อตัวสมบูรณ์ ทำการรองพื้นด้วยกลาสไอโอโนเมอร์ซีเมนต์ (Glass ionomer cement) ล้างทำความสะอาดโพรงฟันด้วยน้ำเกลือ จากนั้นลองเดือยฟันชนิด Prefabricated fiber post เบอร์ 3 จำนวน 2 ตัว เพื่อให้เกิดความแนบกับคลองรากฟันมากที่สุดและหวังผลในการลดการหดตัวอันเกิดจากปฏิกิริยาการเกิดพอลิเมอร์ (polymerization shrinkage) ของวัสดุเรซินซีเมนต์ ถ่ายภาพรังสีตรวจสอบ (ภาพที่ 8 ภาพรังสีที่ 10) ยึดเดือยฟันและก่อแกนฟันโดยใช้ Excite DSC เป็นสารยึดติด (bonding agent) ร่วมกับวัสดุบูรณะเรซินคอมโพสิต MultiCore Flow ตรวจสอบการสบฟันและถ่ายภาพรังสีสุดท้าย (ภาพที่ 8 ภาพรังสีที่ 11)

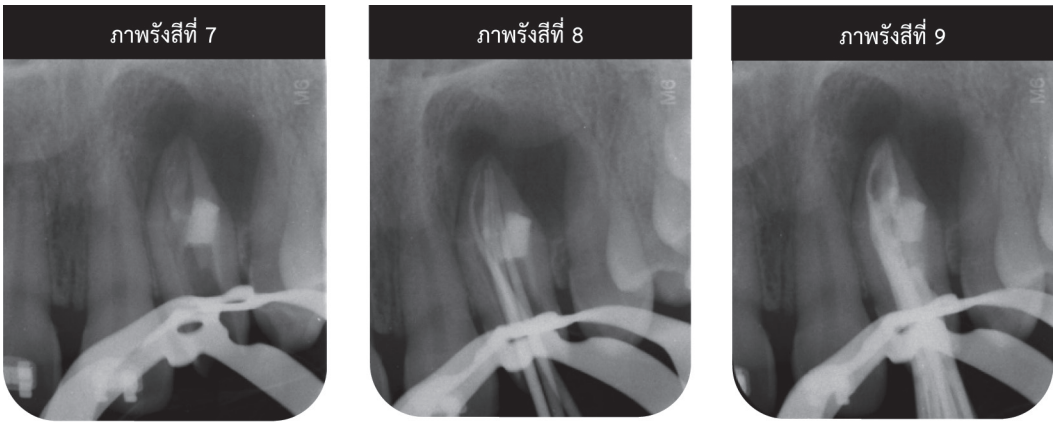

ภาพที่ 7 (ซ้าย) ภาพรังสีที่ 7 แสดงขั้นตอน MTA apexification ในคลองรากฟันเทียม (กลาง) ภาพรังสีที่ 8 แสดงขั้นตอนการลองกัตตาเปอร์ชาแท่งเอกในคลองรากฟันหลัก (ขวา) ภาพรังสีที่ 9 แสดงขั้นตอนการอุดคลองรากฟันหลัก

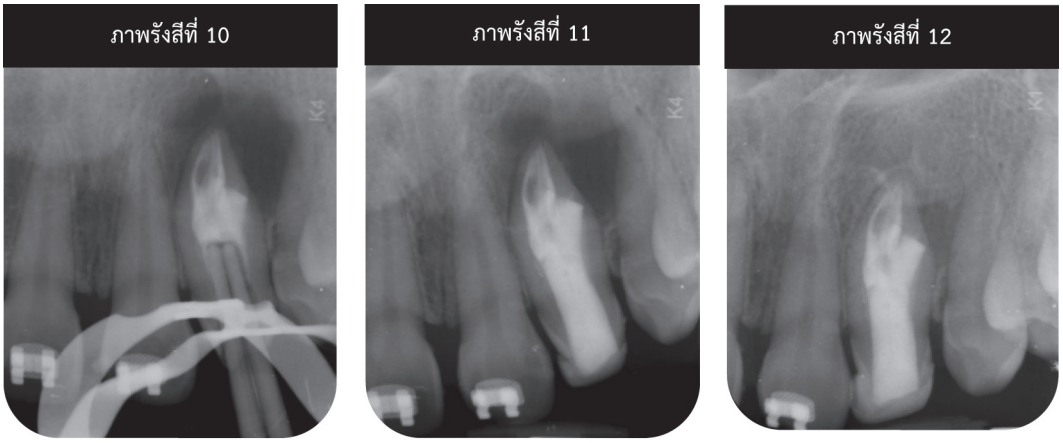

ภาพที่ 8 (ซ้าย) ภาพรังสีที่ 10 แสดงขั้นตอนการลองเดือยฟันสำเร็จรูป (กลาง) ภาพรังสีที่ 11 แสดงภาพรังสีของฟันซี่ 22 หลังการรักษา (ขวา) ภาพรังสีที่ 12 แสดงภาพรังสีของฟันซี่ 22 ภายหลังการติดตามผลการรักษาเป็นระยะเวลา 1 ปี

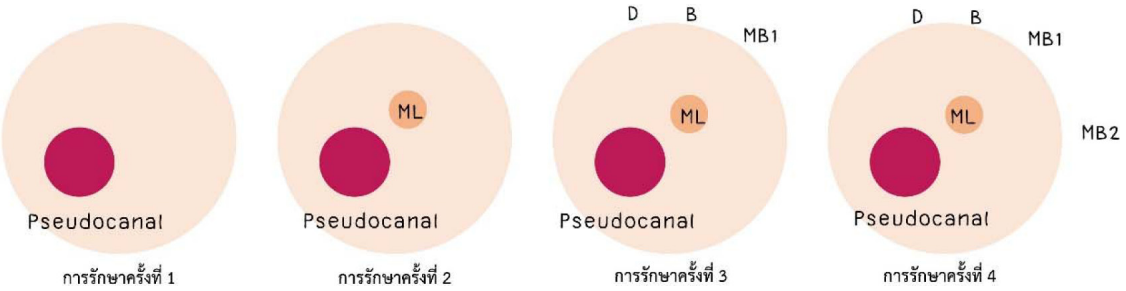

ภาพที่ 9 แสดงภาพวาดจำลองแสดงขั้นตอนการหารูเปิดคลองรากฟันซี่ 22

บทวิจารณ์

ในกรณีผู้ป่วยรายนี้มีภาวะฟันในฟันอยู่ในส่วนตัวฟัน (4) และตรงกับประเภทที่ 3A ตามการจำแนกประเภทของ Oehler ในปี 1957 (3) คือมีส่วนที่ยื่นยาวเข้าไปในคลองรากฟันโดยมีทางเชื่อมกับช่องเอ็นยึดปริทันต์ทางด้านข้าง แต่ไม่มีทางเชื่อมกับโพรงประสาทฟัน ซึ่งหากตรวจพบว่ามีฟันที่มีภาวะฟันในฟันด้านใดด้านหนึ่งแล้ว ควรถ่ายภาพรังสีเพื่อตรวจว่าอีกด้านของ ขากรรไกรมีฟันที่มีภาวะนี้ร่วมด้วยหรือไม่ เนื่องจากการศึกษาของ Chen ในปี 2021 พบอุบัติการณ์ในการเกิดฟันที่มีภาวะฟันในฟันทั้งสองข้างของขากรรไกรในคนเอเชียได้ถึงร้อยละ 63 (5) ซึ่งในผู้ป่วยรายนี้ไม่พบลักษณะดังกล่าวในฟันซี่ตรงข้าม

ผู้ป่วยที่มีภาวะฟันในฟันมักจะมีอาการแสดงทางคลินิกที่หลากหลาย ตั้งแต่ไม่มีอาการไปจนถึงมีอาการที่แสดงถึงการตายของเนื้อเยื่อโพรงประสาทฟัน ซึ่งการเลือกวิธีการรักษาฟันที่มีภาวะฟันในฟันจะแตกต่างกันไปโดยขึ้นอยู่กับสภาวะของเนื้อเยื่อในโพรงประสาทฟันและเนื้อเยื่อรอบปลายรากฟันเป็นหลัก (6) ได้แก่

1. ไม่จำเป็นต้องทำการรักษาและแนะนำให้ผู้ป่วยมาติดตามอาการเป็นประจำ ในกรณีที่ผู้ป่วยยังไม่มีอาการหรืออาการแสดงทางคลินิกหรือภาพถ่ายรังสีที่ผิดปกติใดๆ

2. การรักษาเฉพาะในส่วนของคลองรากฟันเทียม ซึ่งจะทำในกรณีที่มีการติดเชื้อเฉพาะส่วนคลองรากฟันเทียม ซึ่งไม่มีทางเชื่อมต่อกับคลองรากฟันหลัก

3. การรักษาทั้งในส่วนของคลองรากฟันหลักและคลองรากฟันเทียมในกรณีที่มีการเชื่อมกันของทั้งสองคลองรากและการที่คลองรากฟันหลักไม่ตอบสนองต่อความมีชีวิตของฟัน

4. การรักษาคลองรากฟันร่วมกับการทำศัลยกรรมรอบปลายรากในกรณีที่การรักษาคลองรากฟันครั้งแรกไม่สามารถทำได้อย่างสมบูรณ์อันเนื่องมาจากโครงสร้างของฟันที่ซับซ้อนหรือในกรณีที่เมื่อมีการติดตามผล แล้วตรวจพบอาการหรืออาการแสดงที่บ่งบอกถึงความล้มเหลวจากการรักษาคลองรากฟันในครั้งแรก

สำหรับในกรณีผู้ป่วยรายนี้เมื่อทำการทดสอบความมีชีวิตของฟันในหลายๆตำแหน่ง พบว่าไม่ตอบสนองต่อการทดสอบด้วยทั้งกระแสไฟฟ้าและอุณหภูมิซึ่งบ่งบอกถึงการตายของเนื้อเยื่อโพรงประสาทฟันในคลองรากฟันหลัก อีกทั้งผู้ป่วยได้รับการรักษาบำบัดฉุกเฉินเบื้องต้นในส่วนของคลองรากฟันเทียมมาแล้ว สัมพันธ์กับการตรวจพบรอยโรครอบปลายรากฟันขนาดใหญ่ในทั้งสองคลองรากฟันทางภาพถ่ายรังสี ดังนั้นในผู้ป่วยรายนี้จึงเริ่มให้การรักษาคลองรากฟันโดยไม่ใช้วิธีทางศัลยกรรมทั้งในคลองรากฟันหลักและคลองรากฟันเทียม

วัตถุประสงค์หลักของการรักษาคลองรากฟันในฟันที่เกิดพยาธิสภาพรอบปลายรากฟันคือการเข้าไปกำจัดเนื้อเยื่อโพรงประสาทฟันที่ตายและควบคุมปริมาณของเชื้อโรคให้อยู่ในระดับที่ต่ำกว่าระดับที่ก่อให้เกิดพยาธิสภาพและอุดปิดระบบคลองรากฟันเพื่อปิดกั้นทางติดต่อระหว่างภายนอกและภายในคลองรากฟัน เพื่อสร้างสภาวะแวดล้อมที่เหมาะสมต่อการหายของรอยโรครอบปลายรากฟัน (7) หากทำการรักษาคลองรากฟันได้สมบูรณ์ พบรายงานความสำเร็จของการรักษาคลองรากฟันครั้งแรกไว้เท่ากับร้อยละ 77-94 (8-10) และเนื่องจากฟันที่มีภาวะฟันในฟันมักมีลักษณะทางกายวิภาคของคลองรากฟันที่มีความสลับซับซ้อนและด้วยข้อจำกัดของภาพถ่ายรังสีรอบปลายรากฟันที่ไม่สามารถให้ข้อมูลได้เพียงพอ อาจทำให้เกิดความไม่สมบูรณ์ในการรักษา ดังนั้นในผู้ป่วยรายนี้ได้มีการวางแผนการรักษาโดยการส่งภาพถ่ายรังสีส่วนตัดอาศัยคอมพิวเตอร์รูปกรวย ซึ่งจะช่วยทำให้เข้าใจลักษณะทางกายวิภาคของคลองรากฟันได้อย่างครบถ้วน ช่วยในการวางแผนการรักษาได้อย่างละเอียดและถูกต้องแม่นยำและอาจส่งผลต่อความสำเร็จในการรักษาได้ (11)

นอกจากนั้นในแต่ละขั้นตอนของการรักษา การเลือกใช้อุปกรณ์และเครื่องมือต่างๆที่จะช่วยเพิ่มประสิทธิภาพในการทำงานมีความสำคัญเป็นอย่างมาก ได้แก่ การระบุตำแหน่งของคลองรากฟันโดยการใช้กล้องจุลทรรศน์กำลังขยายสูง (dental operating microscope) ร่วมกับการใช้อุปกรณ์อัลตร้าโซนิกส์ (ultrasonic instrument) ที่มีการออกแบบให้สามารถเข้าทำงานได้ในคลองรากฟันที่ลึกและแคบ ซึ่งนอกจากจะช่วยเพิ่มการมองเห็น ลดการกรอเนื้อฟันที่มากเกินความจำเป็นและยังช่วยลดความผิดพลาดระหว่างขั้นตอนของการรักษาได้ นอกจากนี้เนื่องจากลักษณะของ

คลองรากฟันหลักที่เป็นรูปตัวซี การทำความสะอาดภายในคลองรากฟันโดยใช้เครื่องมือทางกลอาจทำได้ไม่ทั่วถึง จึงต้องอาศัยการล้างด้วยน้ำยาโซเดียมไฮโปคลอไรต์ที่มีประสิทธิภาพในการฆ่าเชื้อและละลายเนื้อเยื่อร่วมกับการใช้เทคนิคแพสซิฟ อัลตราโซนิกส์ อิริเกชัน เพื่อให้น้ำยาสามารถเข้าไปทำความสะอาดตามซอกหลืบภายในระบบคลองรากฟันหลักรูปตัวซีได้ (12) อย่างไรก็ตาม เนื่องจากบริเวณรูเปิดปลายรากของคลองรากฟันเทียมมีขนาดใหญ่และเปิดกว้าง จึงเลือกใช้เข็มล้างชนิดที่มีรูเปิดด้านข้างเพื่อป้องกันน้ำยาเกินออกนอกปลายรากฟัน

การอุดคลองรากฟันเป็นอีกขั้นตอนที่มีความสำคัญ ในผู้ป่วยรายนี้ได้เลือกการอุดเป็นสองวิธี ได้แก่

1. ในส่วนของคลองรากฟันเทียมซึ่งบริเวณรูเปิดปลายรากมีลักษณะเปิดกว้างออกเป็นปากแตร การอุดด้วยกัตตาเปอร์ชาปกติจะควบคุมจุดสิ้นสุดของวัสดุอุดและทำให้เกิดการปิดผนึกบริเวณปลายรากฟัน (apical seal) ได้ยากและอาจมีวัสดุอุดเกินออกไปนอกปลายรากฟันได้ จึงพิจารณาเลือกใช้การอุดด้วยวิธีเอเพคซิฟิเคชันด้วยวัสดุเอ็มทีเอ (Mineral trioxide aggregate; MTA) เนื่องจากเป็นวัสดุที่มีความเข้ากันได้กับเนื้อเยื่อที่สูงและสามารถเหนี่ยวนำให้เกิดการยึดเกาะของกระดูกและอวัยวะปริทันต์บนผิวของวัสดุได้ (13, 14)

2. ในส่วนของคลองรากฟันหลัก เลือกใช้การอุดด้วยวิธี Sealer-based technique โดยใช้กัตตาเปอร์ชาร่วมกับไฮดรอลิก แคลเซียม ซิลิเกต ซีลเลอร์ ซึ่งเป็นซีลเลอร์ที่มีการพัฒนาให้มีคุณสมบัติให้ใกล้เคียงซีลเลอร์ในอุดมคติ โดยมีคุณสมบัติพิเศษที่เหนือกว่าซีลเลอร์แบบดั้งเดิม คือ เมื่อวัสดุเกิดปฏิกิริยาการก่อตัว จะเกิดผลผลิตเป็นแคลเซียมไฮดรอกไซด์ซึ่งมีคุณสมบัติฆ่าเชื้อและสามารถสร้างไฮดรอกซีอะพาไทต์ซึ่งจะทำให้เกิดการยึดติดที่ดีระหว่างซีลเลอร์ เนื้อฟันและวัสดุอุดกัตตาเปอร์ชา นอกจากนี้ซีลเลอร์ยังมีคุณสมบัติชอบน้ำทำให้ไม่ถูกรบกวนจากความชื้นในคลองรากฟัน ไม่เกิดการละลายเมื่อสัมผัสกับของเหลวในร่างกาย ไม่เกิดการหดตัวอีกทั้งยังเกิดการขยายตัวได้เล็กน้อย (15, 16) ทำให้สามารถฉีดซีลเลอร์ชนิดนี้เป็นวัสดุอุดคลองรากฟันหลัก และเนื่องจากคลองรากฟันหลักมีรูปร่างที่โค้ง มีขนาดใหญ่และซับซ้อนจึงพิจารณาใช้ร่วมกับการอุดแบบแลเทอรัล คอมแพคชันด้วยวัสดุอุดกัตตาเปอร์ชาและนิกเกิล-ไทเทเนียม สเปรดเดอร์ (Ni-Ti spreader) เพื่อเพิ่มแรงไฮโดรลิค (hydraulic force) ในการดันให้ซีลเลอร์ไหลแผ่เข้าไปในส่วนคลองรากฟันหลักที่มีความโค้งและซับซ้อนได้ (17)

เนื่องจากคลองรากฟันมีความลึกและมีขนาดที่ใหญ่และผายมาก การบูรณะด้วยวัสดุก่อแกนฟันขึ้นมาทั้งหมดอาจทำให้ปฏิกิริยาพอลิเมอร์ไรเซชันเกิดได้ไม่สมบูรณ์ ดังนั้นการบูรณะฟันในผู้ป่วยรายนี้จึงเลือกใช้เดือยฟันร่วมกับการบูรณะด้วยวัสดุก่อแกนฟันเนื่องจากคุณสมบัติของเดือยฟันที่มีค่ามอดูลัสของสภาพยืดหยุ่น (elastic modulus) ที่ใกล้เคียงกับเนื้อฟันซึ่งจะช่วยลดการแตกหักที่ไม่สามารถบูรณะได้ (unfavorable outcome) โดยเลือกใช้เดือยฟันจำนวนสองตัว ซึ่งนอกจากจะทำให้เกิดความแนบสนิทกับโพรงฟันมากที่สุดและยังช่วยลดความหนาของวัสดุเรซินซีเมนต์ อันจะนำมาซึ่งการลดลงของการหดตัวอันเกิดจากปฏิกิริยาการเกิดพอลิเมอร์และเนื่องจากฟันซี่นี้มีรูปร่างเล็กและไม่สมมาตรเมื่อเทียบกับฟันซี่ตรงข้ามและมีการสูญเสียเนื้อฟันเฉพาะบริเวณรูเปิดคลองรากฟัน จึงพิจารณาเสนอทางเลือกการรักษาโดยการอุดฟันด้วยวัสดุบูรณะเรซินคอมโพสิตหรือการทำวีเนียร์ภายหลังจากเข้ารับการรักษาทางทันตกรรมจัดฟันเสร็จสมบูรณ์แล้ว

ทั้งนี้เมื่อทำการติดตามผลการรักษาเป็นระยะเวลา 1 ปี พบว่าผู้ป่วยไม่มีอาการผิดปกติใดๆ ภาพถ่ายรังสีพบ วัสดุอุดคลองรากฟันอุดแน่นเต็มและมีความยาวเหมาะสม ห่างจากปลายรากฟันในภาพถ่ายรังสีประมาณ 0.5 มิลลิเมตรในทุกคลองรากฟัน กำหนดขอบเขตของช่องเอ็นยึดปริทันต์และผิวกระดูกเบ้าฟันได้ตลอดความยาวรากฟันด้าน mesial ส่วนด้าน distal สามารถเห็นลักษณะของช่องเอ็นยึดปริทันต์และผิวกระดูกเบ้าฟันได้ในส่วนต้นและพบเงาโปร่งรังสีขอบเขตไม่ชัดเจน ไม่มีเงาขาวล้อมรอบขนาดกว้าง 2 มิลลิเมตร สูง 3 มิลลิเมตรที่ด้านข้างของรากฟัน (ภาพที่ 8 ภาพรังสีที่ 12) ให้การประเมินลักษณะของการหายเป็นชนิดกำลังหาย (Healing) ตาม Friedman et al. 2004 (18) แสดงให้เห็นผลสำเร็จในการรักษาในเบื้องต้น อย่างไรก็ตามควรมีการติดตามผลการรักษาในระยะยาวต่อไป

บทสรุป

กุญแจสำคัญของการรักษาคลองรากฟันในผู้ป่วยที่มีภาวะฟันในฟันซึ่งมีกายวิภาคของฟันที่ซับซ้อน คือ การวินิจฉัยที่ถูกต้องและการวางแผนการรักษาที่ละเอียดและแม่นยำ ดังนั้นจึงมีความจำเป็นอย่างยิ่งที่ทันตแพทย์ต้องมีความรู้และเข้าใจถึงลักษณะทางกายวิภาคของตัวฟันเพื่อช่วยให้สามารถระบุตำแหน่งของคลองรากฟันได้อย่างครบถ้วน เลือกใช้เครื่องมือต่างๆได้อย่างถูกต้องและเหมาะสมทั้งในขั้นตอนของการวินิจฉัย การระบุตำแหน่งของคลองรากฟัน การทำความสะอาดและอุดปิดภายในระบบคลองรากฟันไปจนถึงการบูรณะฟัน เพื่อลดโอกาสที่จะเกิดความผิดพลาดระหว่างขั้นตอนการรักษาและช่วยเพิ่มโอกาสความสำเร็จภายหลังการรักษาได้

กิตติกรรมประกาศ

ไม่มี

แหล่งเงินทุน

ไม่มี

ผลประโยชน์ขัดกัน

ไม่มี

เอกสารอ้างอิง

1. Hülsmann MJlej. Dens invaginatus: aetiology, classification, prevalence, diagnosis, and treatment considerations. Int Endod J. 1997; 30: 79-90.
2. Alani A, Bishop K. Dens invaginatus. Part 1: classification, prevalence and aetiology. Int Endod J. 2008; 41: 1123-36.
3. Oehlers FAC. Dens invaginatus (dilated composite odontome): I. Variations of the invagination process and associated anterior crown forms. Oral Surg Oral Med Oral Pathol. 1957; 10: 1204-18.
4. Zhu J, Wang X, Fang Y, Von den Hoff JW, Meng L. An update on the diagnosis and treatment of dens invaginatus. Aust Dent J. 2017; 62: 261-75.
5. Chen L, Li Y, Wang H. Investigation of dens invaginatus in a Chinese subpopulation using Cone-beam computed tomography. Oral Dis. 2021; 27: 1755-60.
6. Bishop K, Alani A. Dens invaginatus. Part 2: clinical, radiographic features and management options. Int Endod J. 2008; 41: 1137-54.
7. Kakehashi S, Stanley HR, Fitzgerald RJ. The effects of surgical exposures of dental pulps in germ-free and conventional laboratory rats. Oral Surg Oral Med Oral Pathol. 1965; 20: 340-9.
8. de Chevigny C, Dao TT, Basrani BR, Marquis V, Farzaneh M, Abitbol S, et al. Treatment Outcome in Endodontics: The Toronto Study—Phase 4: Initial Treatment. J Endod. 2008; 34: 258-63.
9. Ng YL, Mann V, Gulabivala K. A prospective study of the factors affecting outcomes of nonsurgical root canal treatment: part 1: periapical health. Int Endod J. 2011; 44: 583-609.
10. Ricucci D, Russo J, Rutberg M, Burleson JA, Spångberg LSW. A prospective cohort study of endodontic treatments of 1,369 root canals: results after 5 years. Oral Surg Oral Med Oral Pathol Oral Radiol Endod. 2011; 112: 825-42.
11. Patel S, Brown J, Pimentel T, Kelly RD, Abella F, Durack C. Cone beam computed tomography in Endodontics – a review of the literature. Int Endod J. 2019; 52: 1138-52.
12. Ballal NV, Gandhi P, Shenoy PA, Dummer PMH. Evaluation of various irrigation activation systems to eliminate bacteria from the root canal system: A randomized controlled single blinded trial. J Dent. 2020; 99: 103412.

13. Torabinejad M, Parirokh M. Mineral Trioxide Aggregate: A Comprehensive Literature Review—Part II: Leakage and Biocompatibility Investigations. J Endod. 2010; 36: 190-202.
14. Parirokh M, Torabinejad M. Mineral Trioxide Aggregate: A Comprehensive Literature Review—Part III: Clinical Applications, Drawbacks, and Mechanism of Action. J Endod. 2010; 36: 400-13.
15. Gandolfi MG, Iacono F, Agee K, Siboni F, Tay F, Pashley DH, et al. Setting time and expansion in different soaking media of experimental accelerated calcium-silicate cements and ProRoot MTA. Oral Surg Oral Med Oral Pathol Oral Radiol Endod. 2009; 108: e39-e45.
16. Silva Almeida LH, Moraes RR, Morgental RD, Pappen FG. Are Premixed Calcium Silicate–based Endodontic Sealers Comparable to Conventional Materials? A Systematic Review of In Vitro Studies. J Endod. 2017; 43: 527-35.
17. Trope M, Bunes A, Debelian G. Root filling materials and techniques: bioceramics a new hope? Endod Topics. 2015; 32: 86-96.
18. Friedman S, Mor C. JJotCDA. The success of endodontic therapy--healing and functionality. J Calif Dent Assoc. 2004; 32: 493-503.