Volume 2 (1) January-June 2023

Thai Endodontic Journal (ENDOSARN)

The official journal of the Thai Endodontic Association

TEJ

Interesting articles

- *Interfacial layer between root dentin and mineral trioxide aggregate mixed with phosphate-buffered saline solution in a root-canal model: A preliminary study*
- *Clinical Recommendation for Coronal Restoration of Endodontically Treated Teeth: Direct Resin Composite or Crown/ Onlay?*
- *รีเจเนอเรทีฟ เอ็นโดดอนติกส์: รูปแบบ Cell-free และ Cell-based (Regenerative Endodontics: Cell-free and Cell-based Approach)*

ISSN 1685-3709

Text and Journal Publication Co., LTD.

การรักษาคลองรากฟันผ่านครอบฟันหลักยึดของสะพานฟันติดแน่น ในฟันตัดซี่ข้างล่างขวา (Root canal treatment through existing crown abutment of bridge in right mandibular lateral incisor)

นัฐวุฒิ ประเสริฐสุขสม (Nattawut Prasertsuksom)
นักศึกษาหลักสูตรทันตแพทย์ประจำบ้าน สาขาวิทยาเอ็นโดดอนต์ คณะทันตแพทยศาสตร์ มหาวิทยาลัยมหิดล

บทคัดย่อ

การรักษาคลองรากฟัน โดยการกรอเปิดผ่านครอบฟันหรือครอบหลักยึดของสะพานฟันติดแน่น มีความยากและความท้าทายค่อนข้างสูง โดยเฉพาะอย่างยิ่งในขั้นตอนของการเปิดทางเข้าสู่โพรงเนื้อเยื่อในฟันและการหาตำแหน่งของรูเปิดคลองรากฟัน เนื่องมาจากรูปร่างลักษณะของครอบฟันเดิมที่มีอยู่นั้น อาจจะไม่สัมพันธ์กับกายวิภาคของฟันตามธรรมชาติ จำเป็นจะต้องใช้ทักษะและความระมัดระวังอย่างสูง หากกรอเปิดโดยไม่ระมัดระวัง อาจเกิดผิดทิศทางไปจนถึงทะลุออกนอกรากฟันได้ ซึ่งอาจส่งผลต่อความแข็งแรงและการพยากรณ์โรค ดังนั้น ในฟันที่จำเป็นจะต้องรักษาคลองรากฟันผ่านครอบฟันบนฟันหลักยึด จะต้องมีการตรวจประเมินทางคลินิกร่วมกับภาพรังสีอย่างเหมาะสม ก่อนที่จะทำการรักษา รายงานผู้ป่วยฉบับนี้ มีวัตถุประสงค์เพื่อแสดงถึงผลสำเร็จของการรักษาคลองรากฟันโดยการกรอเปิดผ่านครอบหลักยึดของสะพานฟันติดแน่น ในผู้ป่วยชายไทย อายุ 51 ปี ซึ่งพบฟันตัดซี่ข้างล่างขวา มีรอยโรคปลายรากเกิดขึ้นหลังจากทำสะพานฟันมาแล้ว 6 เดือน จากการตรวจทางคลินิก พบสะพานฟันอยู่ในสภาพดี ขอบของครอบฟันหลักยึดแนบสนิทโดยรอบ ไม่มีรอยผุใต้ขอบ ไม่ตอบสนองต่อการทดสอบด้วยความเย็น เคาะเจ็บ ไม่มีอาการบวม จึงวางแผนรักษาคลองรากฟันโดยการกรอเปิดผ่านครอบฟันหลักยึดเดิม และจากการติดตามผลการรักษาเป็นระยะเวลา 1 ปี ผู้ป่วยไม่มีอาการใดๆ สะพานฟันอยู่ในสภาพดี และจากภาพรังสีติดตามผลการรักษา พบมีการหายของรอยโรคปลายรากฟันอย่างสมบูรณ์

คำสำคัญ: การรักษาคลองรากฟัน, ครอบฟัน, ฟันหน้าล่าง, รอยโรคปลายรากฟัน

Abstract

Root canal treatment through existing crown or crown abutment of bridge is quite difficult and challenging, especially in the process of opening the pulp cavity and locating the root canal orifices. Due to the shape and appearance of the existing crown, which may not be related to the original anatomy of natural teeth, the access opening without care may result in the wrong direction to pass through the root and affect the tooth strength and prognosis. Therefore, the teeth that are necessary to perform the root canal treatment through existing crown abutment must be adequately evaluated by the preoperative clinical and radiographic examinations. The objective of this case report is to demonstrate the success of root canal treatment through the crown abutment of bridge in the right mandibular lateral incisor, which found the periapical lesion after the bridge had been performed for 6 months in a 51-year-old Thai male patient. From the clinical examination, the bridge was in good condition, intact surrounding margin, no secondary caries, not responding to the cold test, positive to percussion, and no soft tissue swelling. Therefore, the treatment plan was to perform the root canal treatment through the existing crown abutment. At one-year recall, the patient had no symptoms, the bridge was in good condition, and a completely healed of periapical tissue was found from the radiographic examination.

Keywords: crown, lower anterior teeth, periapical lesion, root canal treatment

Correspondence: ทพ.นัฐวุฒิ ประเสริฐสุขสม
นักศึกษาหลังปริญญา หลักสูตรทันตแพทย์ประจำบ้าน สาขาวิทยาเอ็นโดดอนต์ คณะทันตแพทยศาสตร์ มหาวิทยาลัยมหิดล
เลขที่ 6 ถนนโยธี เขตราชเทวี กรุงเทพฯ 10400 โทรศัพท์ 061-995-9409
Email address: nattawutpra48@gmail.com

Received: 12 June 2022 Revised: 5 September 2022 Accepted: 26 September 2022

บทนำ

การบูรณะฟันธรรมชาติที่ยังมีชีวิต (vital tooth) ด้วยชิ้นงานทันตกรรมประดิษฐ์ติดแน่น (fixed dental prosthesis) ได้แก่ ครอบฟัน (crown) หรือ สะพานฟัน (bridge) เป็นหัตถการที่ประกอบด้วยหลายขั้นตอน ไม่ว่าจะเป็นการกรอแต่งฟันหลักยึด (abutment) ให้ได้รูปร่างที่เหมาะสม การพิมพ์ปาก การทำครอบฟัน/สะพานฟันชั่วคราว ไปจนถึงการยึดชิ้นงานบนตัวฟันด้วยวัสดุยึดติด ซึ่งจากขั้นตอนต่าง ๆ เหล่านี้ มีโอกาสที่จะไปกระตุ้นให้เกิดการอักเสบของเนื้อเยื่อใน (pulpal inflammation) ได้ หากสิ่งกระตุ้นนั้นมีความรุนแรงและส่งผลทำให้เกิดการติดเชื้อในคลองรากฟันเกิดขึ้น อาจนำไปสู่การเกิดพยาธิสภาพของเนื้อเยื่อโพรงประสาทฟัน และลุกลามไปยังเนื้อเยื่อบริเวณรอบปลายรากฟัน (1, 2) ทำให้ผู้ป่วยอาจเกิดอาการปวด เคี้ยวเจ็บ หรือเหงือกบวมเป็นหนองตามมาได้ ซึ่งก็จะนำไปสู่การรักษาคลองรากฟันเพื่อเก็บฟันไว้ หรือการพิจารณาถอนฟันร่วมกับการบูรณะฟันทดแทนตามความเหมาะสม

หากจำเป็นที่จะต้องรักษาคลองรากฟันในฟันที่ได้รับการบูรณะด้วยครอบฟันหรือสะพานฟันติดแน่น สิ่งสำคัญที่จะต้องพิจารณาเพิ่มเติม ได้แก่ การประเมินลักษณะของครอบฟัน/สะพานฟัน ในทางคลินิกร่วมกับภาพรังสี เพื่อพิจารณาวางแผนการรักษาเพิ่มเติมก่อนที่จะทำการรักษาคลองรากฟัน ซึ่งโดยทั่วไปแล้ว จะมีข้อพิจารณาดังต่อไปนี้

1. การพิจารณารื้อครอบฟัน/สะพานฟัน ออกก่อนที่จะทำการรักษาคลองรากฟัน

ข้อดีของการรื้อครอบฟันหลักยึดออกก่อน จะช่วยลดสิ่งกีดขวางในขั้นตอนของการกรอเปิดรักษาคลองรากฟันได้ เนื่องจากไม่ได้มีครอบฟันมาบดบังตัวฟันธรรมชาติ จึงทำให้สามารถมองเห็นรูปร่างลักษณะของตัวฟันและทิศทางของฟันที่แท้จริงได้อย่างชัดเจน รวมไปถึงการประเมินตำแหน่งและความลึกของโพรงเนื้อเยื่อในฟัน (pulp chamber) จากภาพรังสีจะสามารถระบุตำแหน่งได้ง่ายและแม่นยำมากกว่าฟันที่มีครอบฟันอยู่ ดังนั้น การรื้อครอบฟัน/สะพานฟัน อาจช่วยลดโอกาสเสี่ยงที่จะเกิดการกรอผิดแนวหรือผิดทิศทางได้ นอกจากนี้ การรื้อครอบฟันหลักยึดออก ยังช่วยให้สามารถประเมินเนื้อฟันที่เหลืออยู่และพยาธิสภาพต่าง ๆ ที่อาจเกิดขึ้นอยู่บนตัวฟันได้ทั้งหมด เพื่อที่จะได้วางแผนบูรณะฟันได้อย่างถูกต้องและเหมาะสม

อย่างไรก็ตาม ผู้ป่วยจำเป็นจะต้องใช้ระยะเวลาและค่าใช้จ่ายในการรักษาเพิ่มเติมมากขึ้น ทั้งการรื้อครอบฟัน/สะพานฟัน การทำครอบชั่วคราวหรือการทำชิ้นงานอันใหม่ในกรณีที่ไม่สามารถนำกลับมายึดต่อได้ ดังนั้น จึงแนะนำให้พิจารณารื้อครอบฟัน/สะพานฟัน ออกในกรณีที่พบลักษณะของครอบฟัน/สะพานฟัน มีจุดบกพร่องหรือมีการบูรณะที่ไม่สมบูรณ์ เช่น ขอบชิ้นงานไม่แนบกับฟัน ขอบเปิด มีการรั่วซึม มีรอยผุต่อใต้ขอบ หรือมีการแตกหักของครอบฟันเกิดขึ้น เป็นต้น ซึ่งจำเป็นที่จะต้องได้รับการบูรณะฟันใหม่ตามความเหมาะสมอยู่แล้ว แต่ในบางกรณี หากประเมินแล้วว่าการกรอเปิดผ่านครอบฟันนั้น มีโอกาสที่จะทำให้เกิดผลเสียมากกว่า เช่น คลองรากฟันมีลักษณะตีบตัน (calcification) มีโอกาสที่จะกรอหาคลองรากฟันไม่พบหรือกรอผิดแนวได้สูง ถึงแม้ว่าลักษณะของครอบฟัน/สะพานฟัน จะยังอยู่ในสภาพดี ก็อาจจะพิจารณารื้อครอบฟัน/สะพานฟัน ออกก่อนที่จะรักษาคลองรากฟันได้เช่นกัน แต่ก็จะต้องอธิบายเหตุผลและความจำเป็นให้กับผู้ป่วยได้รับทราบ หรืออาจจะพิจารณาวางแผนการรักษาโดยการทำศัลยกรรมปลายราก (endodontic surgery) แทน

2. การพิจารณารักษาคลองรากฟันโดยการกรอเปิดผ่านครอบฟัน/สะพานฟันที่มีอยู่

การกรอเปิดผ่านครอบฟันหลักยึดเดิม จะช่วยประหยัดเวลาและค่าใช้จ่ายของผู้ป่วยได้ เนื่องจากไม่จำเป็นต้องทำการรื้อครอบฟัน/สะพานฟันออก และจะยังคงใช้ครอบฟัน/สะพานฟันเดิมที่มีอยู่นั้น เป็นการบูรณะฟันหลังจากที่รักษาคลองรากฟันเสร็จสมบูรณ์ แต่การที่มีครอบฟัน/สะพานฟันอยู่นั้น อาจทำให้การกรอเปิดทางเข้าสู่โพรงเนื้อเยื่อในฟัน ทำได้ยากยิ่งขึ้น เนื่องมาจากข้อจำกัดต่าง ๆ เช่น รูปร่างลักษณะของครอบฟันเดิมที่มีอยู่นั้น อาจจะไม่สัมพันธ์กับกายวิภาคของฟันธรรมชาติ มีการปรับเปลี่ยนลักษณะรูปร่างและทิศทางของฟันเดิม เพื่อให้มีความสวยงามหรืออยู่ในตำแหน่งการสบฟันที่เหมาะสม และอาจจะไม่สามารถระบุตำแหน่งและความลึกของโพรงเนื้อเยื่อในฟันได้จากภาพรังสี

ก่อนการรักษา ด้วยข้อจำกัดเหล่านี้ จึงมีโอกาสเสี่ยงที่จะทำให้เกิดข้อผิดพลาดได้ เช่น กรอผิดแนวจนทะลุออกนอกราก หรือสูญเสียเนื้อฟันมากเกินความจำเป็น และนอกจากนั้นการที่มีครอบฟันหลักยึดอยู่ จะทำให้ไม่สามารถประเมินเนื้อฟันที่เหลืออยู่ หรือสำรวจพยาธิสภาพที่อาจเกิดขึ้นบนตัวฟันใต้ครอบได้ทั้งหมด รวมทั้งครอบฟันที่มีวัสดุพอร์ซเลน (porcelain) อาจเกิดการบิ่นหรือกะเทาะหลุดออกได้ ดังนั้น จึงควรพิจารณาทำเฉพาะในกรณีที่ฟันมีลักษณะของครอบฟัน/สะพานฟันเดิมอยู่ในสภาพสมบูรณ์ โดยผู้ป่วยจำเป็นที่จะต้องรับทราบความเสี่ยงต่าง ๆ ที่อาจเกิดขึ้น รวมถึงโอกาสที่อาจจะต้องพิจารณาส่งรื้อครอบฟัน/สะพานฟัน ภายหลังจากที่ทำการเปิดรักษาคลองรากฟันแล้ว แต่ไม่สามารถทำการรักษาต่อได้

รายงานผู้ป่วยฉบับนี้ มีวัตถุประสงค์เพื่อแสดงถึงความสำเร็จในการรักษาคลองรากฟัน โดยการกรอเปิดผ่านครอบฟันหลักยึดของสะพานฟันติดแน่นในฟันตัดซี่ข้างล่างขวา ซึ่งมีความยากและท้าทายค่อนข้างสูง จำเป็นจะต้องอาศัยหลักการในการประเมินทางคลินิกร่วมกับภาพรังสีก่อนทำการรักษาอย่างถูกต้องและแม่นยำ

รายงานผู้ป่วย

ผู้ป่วยชายไทย อายุ 51 ปี ปฏิเสธโรคประจำตัวและการแพ้ยาแพ้อาหาร ตรวจสุขภาพร่างกายเป็นประจำ จากการซักประวัติอาการสำคัญ ผู้ป่วยไม่ได้มีอาการใด ๆ ได้รับการส่งต่อมายังคลินิกวิทยาเอ็นโดดอนต์ เพื่อทำการรักษาคลองรากฟันซี่ 42 โดยฟันซี่ดังกล่าว มีประวัติทางทันตกรรมที่เกี่ยวข้องดังต่อไปนี้ เมื่อประมาณ 2 ปีที่ผ่านมา ผู้ป่วยได้รับการบูรณะฟื้นฟูสภาพช่องปาก (full mouth oral rehabilitation) ประกอบด้วยการทำครอบฟัน สะพานฟันติดแน่น และการปักรากเทียม เนื่องมาจากมีฟันสึกโดยทั่วไป ร่วมกับมีการสูญเสียมิติแนวดิ่งของการสบฟัน (occlusal vertical dimension) หลังจากติดตามผลการรักษาเป็นระยะเวลา 6 เดือน ผู้ป่วยรู้สึกกัดเจ็บเล็กน้อยในตำแหน่งฟันซี่ 42 ซึ่งเป็นฟันหลักยึดของสะพานฟัน ทันตแพทย์ผู้ให้การรักษาจึงทำการตรวจในช่องปาก พบสะพานฟันยังคงสภาพดี และจากภาพรังสีพบฟันซี่ 42 มีเงาดำปลายรากเกิดขึ้น จึงส่งต่อผู้ป่วยมารับการรักษาคลองรากฟัน

จากการตรวจในช่องปาก พบฟันซี่ 42 เป็นฟันหลักยึดของสะพานฟันติดแน่นชนิดโลหะเคลือบเซรามิก (porcelain fused to metal bridge) ซึ่งครอบคลุมตั้งแต่ฟันซี่ 33 ถึงซี่ 43 (**รูปที่ 1**) โดยมีฟันซี่ 33, 32, 42 และ 43 เป็นฟันหลักยึด และจากการตรวจทางคลินิก พบสะพานฟันอยู่ในสภาพที่ดี ขอบครอบฟัน (margin) ของฟันหลักยึดทั้งหมดแนบสนิทโดยรอบ ไม่พบรอยรั่วหรือรอยผุต่อ บริเวณสัมผัสประชิด (proximal contact) ของสะพานฟันกับฟันข้างเคียงซ้ายขวาอยู่ในสภาพที่เหมาะสม และจากการทดสอบการตอบสนองของเนื้อเยื่อในฟันด้วยความเย็น (cold test) ในฟันหลักยึดทุกซี่ พบฟันซี่ 42 ไม่ตอบสนองต่อสิ่งกระตุ้น เคาะเจ็บเล็กน้อย เหงือกโดยรอบมีลักษณะปกติ คลำไม่เจ็บ และไม่พบร่องลึกปริทันต์ (periodontal pocket)

รูปที่ 1 ภาพถ่ายทางคลินิกแสดงฟันซี่ 42 (ลูกศรสีดำ) ซึ่งเป็นครอบหลักยึดของสะพานฟันติดแน่นตั้งแต่ซี่ 33-43

จากภาพรังสีรอบปลายราก (periapical radiograph) (**รูปที่ 2A**) พบบริเวณตัวฟันซี่ 42 เป็นเงาทึบรังสี 2 ความเข้ม (density) ตรงกับลักษณะทางคลินิกของครอบฟันหลักยึดของสะพานฟันติดแน่น ขอบครอบแนบสนิท ไม่มีรอยผุบริเวณซอกฟัน ใต้ต่อลงมาบริเวณกึ่งกลางตัวฟัน พบเส้นเงาดำโปร่งรังสี 2 เส้น ทอดยาวต่อเนื่องไปจนถึงปลายรากฟัน แสดงลักษณะของคลองรากฟัน และบริเวณปลายรากฟันพบรอยโรคลักษณะเงาโปร่งรังสี ขอบเขตชัดเจน ขนาดประมาณ 4 x 6 มิลลิเมตร อยู่ระหว่างปลายรากฟันซี่ 42 และ 43 ส่วนภาพรังสีของฟันซี่ 32 และ 33 (**รูปที่ 2B**) พบครอบฟันหลักยึดของสะพานฟันติดแน่นขอบแนบสนิท ไม่มีรอยผุบริเวณซอกฟัน และพบเนื้อเยื่อบริเวณรอบปลายรากฟันมีลักษณะปกติ

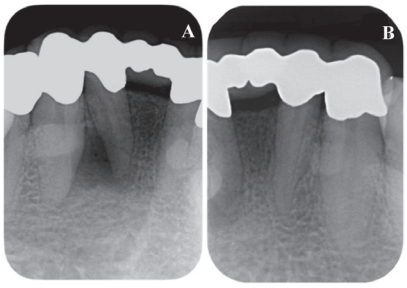

รูปที่ 2 ภาพรังสีก่อนการรักษาคลองรากฟัน (original film)

จากการตรวจทางคลินิกและภาพรังสี ให้การวินิจฉัยโรคทางเอ็นโดดอนติกส์ของฟันซี่ 42 เป็น Pulp necrosis with symptomatic apical periodontitis และจากการประเมินครอบฟันหลักยึดและสะพานฟัน พบว่ายังคงสภาพดี จึงวางแผนรักษาคลองรากฟันโดยการกรอเปิดผ่านครอบฟันหลักยึด โดยมีทางเลือกการรักษาอื่น ได้แก่ การรื้อสะพานฟันออกบางส่วนหรือทั้งหมดก่อนรักษาคลองรากฟันร่วมกับการบูรณะฟันใหม่ หรือหากผู้ป่วยไม่ต้องเก็บฟันอาจจะพิจารณาถอนฟันซี่นี้ออกแล้วบูรณะฟันทดแทน ซึ่งหลังจากอธิบายแผนการรักษา ผู้ป่วยตัดสินใจรักษาคลองรากฟันเพื่อเก็บฟันไว้ โดยการกรอเปิดผ่านครอบฟันหลักยึด ซึ่งผู้ป่วยได้รับทราบความเสี่ยงที่อาจเกิดขึ้นได้ รวมไปถึงแผนการรักษาเพิ่มเติมที่อาจจะต้องพิจารณาส่งรื้อสะพานฟันออกในภายหลัง

ขั้นตอนการรักษา

การรักษาครั้งที่ 1 วางแผนกรอเปิดทางเข้าสู่โพรงเนื้อเยื่อในฟันจากด้านลิ้น (lingual) โดยทำการวิเคราะห์ตำแหน่งและทิศทางก่อนการกรอเปิด (pre-access analysis) ดังนี้

1. ประเมินแนวตัวฟัน/รากฟัน (crown/root alignment) และทิศทางของแนวแกนตามยาวตัวฟัน/รากฟัน (crown/root long axis) จากลักษณะทางคลินิกและภาพรังสี (**รูปที่ 3**) พบทิศทางแนวแกนตามยาวตัวครอบฟันกับรากฟันไม่สอดคล้องกัน โดยแนวแกนตามยาวตัวครอบฟันมีลักษณะตั้งตรง ส่วนแนวแกนตามยาวรากฟัน มีลักษณะเฉียงปลายรากเข้าหาด้านใกล้กลาง (mesial) ทำมุมประมาณ 10 องศากับแนวแกนตัวฟัน ดังนั้น จึงกำหนดทิศทางในการกรอเปิดจะต้องเอียงหัวกรอเข้าหาด้านใกล้กลางประมาณ 10 องศา

2. ระบุตำแหน่งและลักษณะรูปร่างของรอยต่อเคลือบฟันกับเคลือบรากฟัน (cemento-enamel junction; CEJ) โดยใช้เครื่องมือตรวจร่องลึกปริทันต์ (periodontal probe) หยั่งบริเวณคอฟันโดยรอบ พบรูปร่างลักษณะของ CEJ คร่าว ๆ เป็นรูปวงรี บิดเอียงไปทางด้านไกลกลาง (distal) เล็กน้อย (**รูปที่ 4**) และจากลักษณะของภาพรังสีในแนวตรง (straight-on) สังเกตเห็นคลองรากฟัน 2 คลองรากแยกออกจากกันอย่างชัดเจน รวมถึงสังเกตเห็นโครงครอบโลหะด้านลิ้น (lingual metal substructure) อยู่ค่อนไปทางด้านใกล้กลางในภาพรังสี (**รูปที่ 4**) สันนิษฐานว่า ตัวฟันธรรมชาติน่าจะมีการบิดหมุน (rotation) ไปทางด้านไกลกลางเล็กน้อย

3. กำหนดระยะการกรอเปิดทาง (access) โดยประเมินจากความสูงของครอบฟันในทางคลินิก ซึ่งวัดระยะได้ประมาณ 7 มิลลิเมตร ตรงกับระยะในภาพรังสีจากปลายครอบฟันจนถึงขอบต่ำสุดของขอบโลหะ (**รูปที่ 5A**) และจากภาพรังสีก่อนทำสะพานฟัน (**รูปที่ 5B**) วัดระยะจากปลายฟันถึงโพรงฟันได้ประมาณ 5 มิลลิเมตร ดังนั้น จึงพิจารณากำหนดระยะกรอเปิดเข้าสู่โพรงเนื้อเยื่อในฟันไว้ที่ 5-6 มิลลิเมตร โดยใช้ปลายฟันเป็นตำแหน่งอ้างอิง (**รูปที่ 5C**)

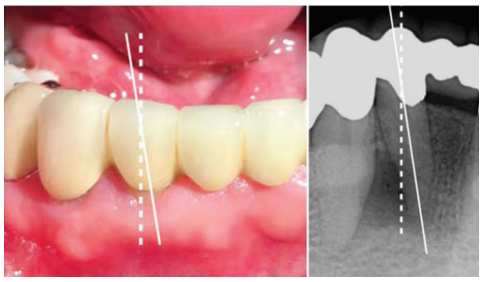

รูปที่ 3 แสดงแนวแกนตามยาวของตัวครอบฟันหลักยึด (เส้นประ) และรากฟัน (เส้นทึบ)

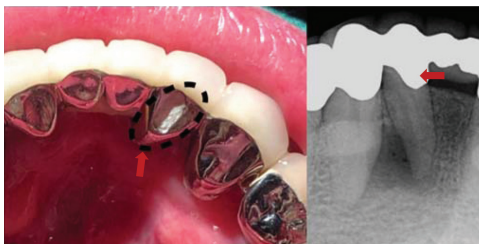

รูปที่ 4 แสดงลักษณะรูปร่าง CEJ คร่าว ๆ (เส้นประสีดำ) และตำแหน่งของโครงครอบโลหะด้านลิ้น (ลูกศรสีแดง)

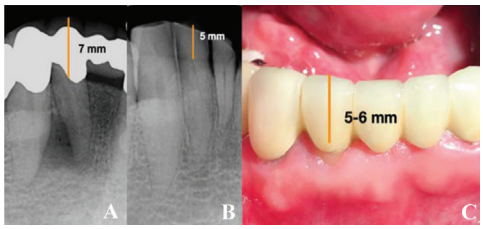

รูปที่ 5 แสดงการวัดระยะจากปลายครอบฟันจนถึงขอบครอบโลหะในภาพรังสีก่อนรักษารากฟัน (A) ระยะจากปลายฟันจนถึงโพรงฟันจากภาพรังสีก่อนทำสะพานฟัน (B) และระยะกรอเปิดที่กำหนดในทางคลินิก (C)

หลังจากประเมินตำแหน่งและทิศทางก่อนการกรอเปิดเรียบร้อย จึงกรอเปิดทางเข้าสู่โพรงเนื้อเยื่อในฟันผ่านครอบฟันส่วนโลหะด้านลิ้น ซึ่งมีความหนาประมาณ 1 มิลลิเมตร ให้ได้รูปร่างคร่าว ๆ จากนั้นกรอเปิดผ่านชั้นเนื้อฟันไปจนถึงระยะที่กำหนด ทำการสำรวจภายใต้กล้องจุลทรรศน์ (microscope) พบจุดทะลุโพรงเนื้อเยื่อในฟัน (pulpal exposure) โดยไม่มีเลือดออก จึงกรอขยายตำแหน่งที่ทะลุร่วมกับกรอกำจัดผนังส่วนบนโพรงเนื้อเยื่อในฟัน (roof of pulp chamber) ออกหมด หลังจากนั้น ระบุตำแหน่งของรูเปิดคลองรากฟัน (canal orifice) ด้วย Endodontic explorer ภายใต้กล้องจุลทรรศน์ สามารถระบุตำแหน่งรูเปิดคลองรากฟันด้านใกล้ริมฝีปาก (labial) ได้ ส่วนบริเวณผนังด้านลิ้น พบเนื้อฟันส่วนบริเวณคอฟัน (lingual shoulder) ยังคงเหลืออยู่ จึงกรอกำจัดออกด้วยหัวกรออัลตราโซนิก ET20D และพบตำแหน่งของรูเปิดคลองรากฟันด้านลิ้น เมื่อระบุตำแหน่งคลองรากฟันได้เรียบร้อย (**รูปที่ 6**) จึงพิจารณาใส่แผ่นยางกันน้ำลายร่วมกับล้างคลองรากฟันด้วยน้ำยาโซเดียมไฮโปคลอไรต์ (sodium hypochlorite) ความเข้มข้นร้อยละ 2.5 ซับโพรงฟันได้แห้ง

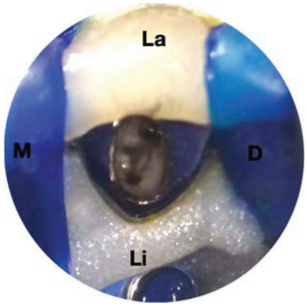

รูปที่ 6 ภาพภายใต้กล้องจุลทรรศน์ แสดงรูเปิดคลองรากฟันด้านใกล้ริมฝีปากและด้านใกล้ลิ้น

สำรวจผนังโพรงฟันภายใต้กล้องจุลทรรศน์ พบเป็นลักษณะของเนื้อฟันโดยรอบ พิจารณาใส่ยาแคลเซียมไฮดรอกไซด์สำเร็จรูปชนิด UltraCal ในคลองรากฟัน อุดชั่วคราวด้วยเควิท (Cavit) และตรวจสอบการสบฟัน

การรักษาครั้งที่ 2 หลังจาก 1 เดือน ผู้ป่วยไม่มีอาการใด ๆ ตรวจในช่องปาก พบวัสดุชั่วคราวอยู่ในสภาพดี ทำการใส่แผ่นยางกันน้ำลายและรื้อวัสดุชั่วคราวออก ผายคลองรากฟันส่วนต้นด้วย Hedström file ร่วมกับหัวกรออัลตราโซนิก ET20D หลังจากนั้นใช้ K-file เบอร์ 10 โค้งส่วนปลายเล็กน้อย สำรวจคลองรากฟันในลักษณะหมุนไปกลับ (watch winding) ร่วมกับเครื่องวัดความยาวรากฟันด้วยไฟฟ้า (electronic apex locator) โดยปิดบริเวณขอบ access ส่วนที่เป็นโลหะด้วยวัสดุ light-curing resin barrier เพื่อป้องกันไม่ให้เครื่องมือสัมผัสกับโลหะแล้วเกิดการอ่านผลคลาดเคลื่อนจากความยาวรากที่แท้จริง สามารถใส่เครื่องมือลงได้ถึงตำแหน่งปลายรากฟันทั้ง 2 คลองราก แต่เมื่อใส่ file พร้อมกันจะมีเพียงคลองรากเดียวเท่านั้นที่สามารถใส่เครื่องมือลงถึงปลายรากได้ สันนิษฐานว่า น่าจะมีการเชื่อมกันของคลองราก (merging canals) บริเวณส่วนปลาย ตามลักษณะที่ปรากฏในภาพรังสีก่อนการรักษา จึงหาความยาวรากฟัน (working length) และถ่ายภาพรังสี (**รูปที่ 7**) พบคลองรากฟันทั้ง 2 มีรูเปิดปลายรากฟันร่วมกัน โดยมีระยะบรรจบกันประมาณ 3 มิลลิเมตรจากปลายราก และมีลักษณะคลองรากฟันค่อนข้างโค้งไปด้านใกล้กลาง เตรียมคลองรากฟันด้วยเครื่องมือชนิดหมุน (rotary instruments) ประกอบด้วยการสร้าง glide path, การขยายคลองรากฟันด้วย rotary file ระบบ wave one gold และการทำความสะอาดผนังคลองรากฟันเพิ่มเติมด้วย XP-endo Finisher โดยพิจารณาให้คลองรากฟันด้านริมฝีปาก เป็นคลองรากฟันหลัก (main canal) ล้างคลองรากฟันด้วย 17% EDTA ตามด้วยโซเดียมไฮโปคลอไรต์

รูปที่ 7 ภาพรังสีวัดความยาวรากฟัน (LT)

ความเข้มข้นร้อยละ 2.5 สามารถซับคลองรากฟันได้แห้ง จากนั้นใส่ยาแคลเซียมไฮดรอกไซด์สำเร็จรูปชนิด UltraCal ในคลองรากฟัน อุดชั่วคราวด้วยเควิท และตรวจสอบการสบฟัน

การรักษาครั้งที่ 3 หลังจาก 2 เดือน ผู้ป่วยไม่มีอาการใด ๆ ตรวจในช่องปาก พบวัสดุชั่วคราวอยู่ในสภาพดี ทำการใส่แผ่นยางกันน้ำลายและรื้อวัสดุชั่วคราวออก ลองกัตตาเปอร์ชาแท่งหลัก (main gutta-percha cone) และถ่ายภาพรังสีตรวจสอบ (**รูปที่ 8**) จากนั้น ล้างคลองรากฟันด้วย 17% EDTA ตามด้วยโซเดียมไฮโปคลอไรต์ ความเข้มข้นร้อยละ 2.5 สามารถซับคลองรากฟันได้แห้งสนิท อุดคลองรากฟันด้วยเทคนิควอร์มเวอติคัล คอมแพคชัน (warm vertical compaction) โดยใช้เอเอชพลัส (AH-plus) ตัดกัตตาเปอร์ชาส่วนต้นของคลองรากฟันต่ำกว่าระดับ CEJ 2 มิลลิเมตร เพื่อให้เป็นส่วนของวัสดุบูรณะและถ่ายภาพรังสี (**รูปที่ 9**) จากนั้น ปิดโพรงฟันด้วยวัสดุอุดชั่วคราวเควิท และตรวจสอบการสบฟัน

การรักษาครั้งที่ 4 หลังจากอุดคลองรากฟัน 1 สัปดาห์ ผู้ป่วยไม่มีอาการใด ๆ ตรวจในช่องปาก พบวัสดุชั่วคราวอยู่ในสภาพดี ทำการใส่แผ่นยางกันน้ำลายและรื้อวัสดุชั่วคราวออก กรอแต่งผิวของครอบฟันบริเวณขอบ access โดยรอบและบูรณะส่วนโพรงเนื้อเยื่อในฟันด้วยวัสดุ composite core material และอุดปิด access ด้วยวัสดุอุดฟันเรซินคอมโพสิต (resin composite) โดยใช้วัสดุยึดติดชนิด universal adhesive system และถ่ายภาพรังสี (**รูปที่ 10**)

การรักษาครั้งที่ 5 ติดตามผลการรักษาเป็นระยะเวลา 1 ปี ผู้ป่วยไม่มีอาการใด ๆ พบสะพานฟันอยู่ในสภาพดี (**รูปที่ 11**) ฟันซี่ 42 พบวัสดุบูรณะส่วนตัวฟัน (coronal restoration) ยังคงสภาพดี เคาะคลำไม่เจ็บ เหงือกโดยรอบมีลักษณะปกติ ไม่มีร่องลึกปริทันต์ และจากภาพรังสี พบว่า มีการหายของรอยโรคปลายรากฟันอย่างสมบูรณ์ (complete healed) (**รูปที่ 12**)

รูปที่ 8 ภาพรังสีการลองแท่งกัตตาเปอร์ชาหลัก

รูปที่ 9 ภาพรังสีหลังอุดคลองรากฟัน

รูปที่ 10 ภาพรังสีหลังจากการบูรณะโพรงฟัน

รูปที่ 11 ภาพถ่ายทางคลินิกภายหลังติดตามผลการรักษาเป็นระยะเวลา 1 ปี

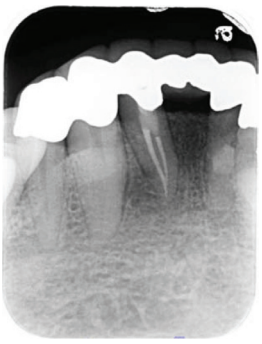

รูปที่ 12 ภาพรังสีติดตามผลการรักษาเป็นระยะเวลา 1 ปี

บทวิจารณ์

จากการรวบรวมประวัติการรักษาของผู้ป่วยทั้งหมด พบภาพรังสีก่อนการบูรณะด้วยสะพานฟัน (**รูป 5B**) แสดงให้เห็นลักษณะของฟันสึกเหตุบดเคี้ยว (attrition) บริเวณปลายฟันซี่ 42 ไปจนถึงประมาณชั้นเนื้อฟันส่วนนอก (outer dentine) ซึ่งยังไม่ถึงชั้นโพรงเนื้อเยื่อในฟัน ร่วมกับพบเนื้อเยื่อบริเวณรอบปลายรากฟันมีลักษณะปกติ จึงตั้งข้อสันนิษฐานถึงสาเหตุของการเกิดโรคในฟันซี่นี้ไว้ว่า น่าจะเป็นผลมาจากการเกิดภาวะแทรกซ้อนในเนื้อเยื่อโพรงประสาทฟัน (pulpal complications) ภายหลังจากที่ได้รับการบูรณะด้วยสะพานฟันติดแน่น [3]

ฟันที่มีชีวิตและได้รับการบูรณะด้วยครอบฟันหรือสะพานฟันติดแน่น มีโอกาสที่จะเกิดภาวะแทรกซ้อนในเนื้อเยื่อโพรงประสาทฟันได้จากหลาย ๆ ขั้นตอน อาจจะมาจากการกรอแต่งฟันหลักไม่เหมาะสม กรอแต่งเนื้อฟันมากจนเกินไป ความร้อน แรงสั่นสะเทือนในขณะกรอแต่งฟัน การระคายเคืองจากสารเคมีในวัสดุที่ใช้ยึด การเกิดการบาดเจ็บจากการสบฟัน (traumatic occlusion) เป็นต้น ปัจจัยต่าง ๆ เหล่านี้ อาจกระตุ้นให้เกิดการอักเสบของเนื้อเยื่อในได้ แต่อย่างไรก็ตาม เนื้อเยื่อในจะมีความสามารถในการซ่อมแซมตัวเองได้ ภายหลังจากที่ปราศจากสิ่งกระตุ้นนั้นแล้ว และไม่มีการติดเชื้อแบคทีเรีย ดังนั้น หากสิ่งกระตุ้นดังกล่าว ส่งผลให้เกิดการติดเชื้อแบคทีเรียขึ้น อาจจะนำไปสู่การเกิดพยาธิสภาพของเนื้อเยื่อโพรงประสาทฟันและบริเวณปลายรากฟันตามมาได้ [4, 5]

จากการศึกษาของ Uzgur และคณะในปี 2016 [6] ได้ศึกษาอุบัติการณ์การเกิดภาวะแทรกซ้อนในเนื้อเยื่อโพรงประสาทฟันในฟันที่ยังมีชีวิตและได้รับการบูรณะด้วยงานทันตกรรมประดิษฐ์ติดแน่น ประกอบด้วยครอบฟันและสะพานฟัน ในผู้ป่วยที่จำเป็นต้องได้รับการบูรณะฟื้นฟูสภาพช่องปากทั้งหมด 524 ราย พบโอกาสเกิด pulpal complications อยู่ที่ร้อยละ 6.3 และในจำนวนดังกล่าวพบร้อยละ 17.5 เกิดเป็น pulp necrosis ภายในระยะเวลา 6 เดือน ถึงแม้ว่าจะมีอุบัติการณ์ของการเกิดฟันตายหลังทำครอบฟัน/สะพานฟัน ค่อนข้างน้อย แต่ก็มีโอกาสที่จะเกิดขึ้นได้ และปัจจัยที่อาจเกี่ยวข้อง ได้แก่ ชนิดของซี่ฟัน ซึ่งมีผลต่อความหนาของชั้นเนื้อฟันที่แตกต่างกันออกไป

จากการศึกษาของ Yavorek และคณะ ในปี 2020 [7] พบอุบัติการณ์การเปิดรักษาคลองรากฟันผ่านครอบฟันชนิดพอร์ซเลนมากที่สุด ซึ่งอาจเป็นผลมาจากการกรอแต่งฟันหลักที่ค่อนข้างมาก เพื่อให้มีเนื้อที่เพียงพอสำหรับความหนาของวัสดุ ในผู้ป่วยรายนี้ ฟันซี่ 42 เป็นฟันหลักยึดของสะพานฟันชนิดพอร์ซเลนเคลือบโลหะ จากลักษณะกายวิภาคของฟันหน้าล่างมีขนาดของฟันค่อนข้างเล็กและความหนาของเนื้อฟันค่อนข้างน้อย เพื่อให้มีพื้นที่สำหรับการทำครอบฟันให้เพียงพอ อาจจำเป็นจะต้องกรอแต่งฟันค่อนข้างมาก ทำให้ความหนาของเนื้อฟันโดยเฉพาะอย่างยิ่งบริเวณด้านประชิดที่เหลืออยู่ อาจจะเหลือชั้นเนื้อฟันที่ค่อนข้างบาง จึงอาจส่งผลกระตุ้นให้เกิดการอักเสบของเนื้อเยื่อโพรงประสาทฟันและทำให้เกิดการติดเชื้อในโพรงเนื้อเยื่อในฟันขึ้น [8] จนทำให้ฟันซี่ดังกล่าว เกิดการตายของเนื้อเยื่อในและมีการติดเชื้อลุกลามไปยังบริเวณปลายรากฟันจนเกิดการอักเสบปลายราก (apical periodontitis) [9]

จากการตรวจประเมินทางคลินิกและภาพรังสีในฟันซี่ 42 พบสะพานฟันอยู่ในสภาพดี ขอบของครอบฟันหลักยึดทุกซี่แนบสนิทโดยรอบ ไม่มีการรั่วซึม และไม่พบรอยผุต่อใต้ขอบ จึงไม่จำเป็นที่จะต้องทำการรื้อสะพานฟันออก สามารถกรอเปิดรักษาคลองรากฟันผ่านครอบฟันหลักยึดได้ ถึงแม้ว่าฟันซี่นี้จะมีขนาดค่อนข้างเล็กและแนวตัวฟันกับรากฟันไม่สอดคล้องกัน แต่จากภาพรังสีในตำแหน่งใต้ครอบฟันหลักยึด ยังพอระบุตำแหน่งโพรงเนื้อเยื่อในฟันและคลองรากฟันได้ ร่วมกับมีข้อมูลของภาพรังสีก่อนทำสะพานฟันมาประกอบการวิเคราะห์ร่วมด้วย หากมีการตรวจประเมินอย่างเหมาะสม ควบคู่ไปกับการใช้ความระมัดระวังในขั้นตอนการกรอเปิดทางเข้าสู่โพรงเนื้อเยื่อในฟัน ก็จะช่วยลดโอกาสการกรอเปิดผิดทิศทางได้ นอกจากนี้ การรักษาคลองรากฟันผ่านครอบฟันหลักยึด ยังช่วยลดค่าใช้จ่ายในการรื้อสะพานฟันออกและการบูรณะฟันใหม่อีกด้วย โดยการพยากรณ์โรคของฟันซี่นี้ เป็นฟันที่มีหลายคลองรากฟันร่วมกับมีรอยโรคปลายรากก่อนการรักษา ดังนั้น จึงมีโอกาสสำเร็จอยู่ที่ร้อยละ 82 ถึง 84 อ้างอิงจากการศึกษาของ de Chevigny และคณะปี 2008 [10]

เป็นที่ทราบกันดีว่าตำแหน่ง CEJ ของฟัน มีความสำคัญอย่างยิ่งในขั้นตอนของการกรอเปิดรักษาคลองรากฟัน โดย CEJ นั้นเป็นตำแหน่งที่น่าเชื่อถือในการระบุตำแหน่งและลักษณะรูปร่างของโพรงเนื้อเยื่อในฟัน โดยตำแหน่งของ floor of pulp chamber

จะอยู่ที่กึ่งกลางฟันที่ระดับของ CEJ (law of centrality) และผนังของ pulp chamber จะสอดคล้องไปกับผิวด้านนอกของฟันที่ระดับของ CEJ (law of concentricity) [11] ซึ่งในฟันที่ได้รับการบูรณะด้วยครอบฟัน/สะพานฟัน ลักษณะขอบของครอบฟันโดยรอบ อาจจะไม่ได้แสดงถึงลักษณะ CEJ ของฟันธรรมชาติเสมอไป จึงมีโอกาสที่จะกรอเปิดผิดทิศทางได้สูง ดังนั้น หากวิเคราะห์ตำแหน่งและลักษณะรูปร่าง CEJ คร่าวๆ ร่วมกับทิศทางของแนวรากฟันได้อย่างถูกต้องและแม่นยำ ก่อนที่จะทำการกรอเปิดผ่านครอบฟันหลักยึด ก็จะช่วยเพิ่มโอกาสที่จะประสบความสำเร็จในการรักษาคลองรากฟันได้

กิตติกรรมประกาศ (acknowledgement)

ไม่มี

แหล่งทุนสนับสนุน (funding source)

ไม่มี

ผลประโยชน์ขัดกัน (conflict of interest)

ไม่มี

บทสรุป

การประเมินลักษณะของครอบฟัน/สะพานฟัน ในทางคลินิกร่วมกับภาพรังสีอย่างเหมาะสม เป็นสิ่งสำคัญที่จะต้องพิจารณาโดยเฉพาะอย่างยิ่ง ในกรณีที่วางแผนกรอเปิดรักษาคลองรากฟันผ่านครอบฟันหลักยึดเดิมที่มีอยู่ การวิเคราะห์ตำแหน่งและรูปร่างของ CEJ คร่าวๆ รวมถึงทิศทางของแนวรากฟันที่ถูกต้องในฟันหลักยึด ก่อนกรอเปิดทางเข้าสู่โพรงฟัน ก็จะช่วยเพิ่มโอกาสประสบความสำเร็จในการรักษา โดยที่ผู้ป่วยยังคงมีโอกาสเก็บครอบฟัน/สะพานฟันเดิมที่อยู่ในสภาพดีนั้น ไว้ใช้งานต่อไปได้

เอกสารอ้างอิง

1. Langeland K, Langeland LK. Pulp reactions to crown preparation, impression, temporary crown fixation, and permanent cementation. **J Prosthet Dent.** 1965; 15: 129-43.
2. Seltzer S, Bender IB. Early human pulp reactions to full crown preparations. **J Am Dent Assoc.** 1959; 59: 915-23.
3. Strub JR, Stiffler S, Schärer P. Causes of failure following oral rehabilitation: biological versus technical factors. Quintessence Int. 1988; 19: 215-22.
4. Christensen GJ. Avoiding pulpal death during fixed prosthodontic procedures. **J Am Dent Assoc.** 2002; 133: 1563-4.
5. Suzuki S, Cox CF, White KC. Pulpal response after complete crown preparation, dentinal sealing, and provisional restoration. **Quintessence Int.** 1994; 25: 477-85.
6. Uzgur Z, Uzgur R, Çolak H, Ercan E, Dallı M. Analysis of endodontic complications following fixed prosthodontic rehabilitation. **Int J Prosthodont.** 2016; 29: 565-9.
7. Yavorek A, Bhagavatula P, Patel K, Szabo A, Ibrahim M. The incidence of root canal therapy after full-coverage restorations: a 10-year retrospective study. **J Endod.** 2020; 46: 605-10.
8. Borelli B, Sorrentino R, Goracci C, Amato M, Zarone F, Ferrari M. Evaluating residual dentin thickness following various mandibular anterior tooth preparations for zirconia full-coverage single crowns: an in vitro analysis. **Int J Perio Restor Dent.** 2015; 35: 41-7.
9. Kakehashi S, Stanley HR, Fitzgerald RJ. The effects of surgical exposures of dental pulps in germ-free and conventional laboratory rats. **Oral Surg Oral Med Oral Pathol.** 1965; 20: 340-9.
10. de Chevigny C, Dao TT, Basrani BR, Marquis V, Farzaneh M, Abitbol S, et al. Treatment outcome in endodontics: the Toronto study--phase 4: initial treatment. **J Endod.** 2008; 34: 258-63.
11. Krasner PR, Rankow HJ. Anatomy of the pulp-chamber floor. **J Endod.** 2004; 30: 5-16.