Volume 3(2) July - December 2024

Thai Endodontic Journal (ENDOSARN)
วารสารเอ็นโดดอนติกส์ไทย (เอ็นโดสาร)

The official journal of the Thai Endodontic Association

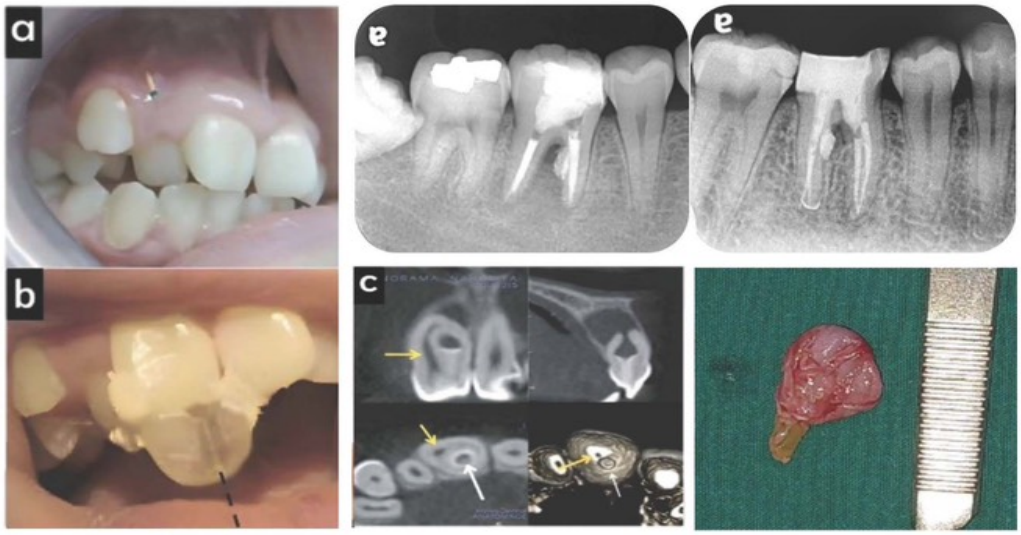

Interesting articles

- *Single-file rotary system: current concepts and their implementations*
- *Root Perforation Repair with Calcium Silicate Cements: Part 1- Basic Knowledge and Treatment Outcomes*
- *Root Perforation Repair with Calcium Silicate Cements: Part 2- Predictive Factors to the Outcome and Prognosis*
- *Management of external pressure resorption associated with dentigerous cyst: A case report*

Text and Journal Publication Co., LTD.

ISSN 1685-3709

การประยุกต์ใช้เครื่องมือนำทางสำหรับสาขาเอ็นโดดอนติกส์ในปัจจุบัน (The current application of guided endodontics)

ทพญ.จิดาภา ยศตันติ[1]
ทพญ.ดลยา อินทรักษ์[2]
อ.ทพญ.กุลชลี ฉัตรวีระชัยกิจ[3]
[1] กลุ่มงานทันตกรรม โรงพยาบาลนราธิวาสราชนครินทร์ จังหวัดนราธิวาส
[2] กลุ่มงานทันตกรรม โรงพยาบาลโพธิ์ไทร จังหวัดอุบลราชธานี
[3] สาขาวิทยาเอ็นโดดอนต์ สถาบันทันตกรรม กรมการแพทย์

บทคัดย่อ

ปัจจุบันเทคโนโลยีดิจิตอลมีการพัฒนาขึ้นอย่างรวดเร็วและมีบทบาทอย่างมากในทางทันตกรรม ซึ่งช่วยให้ทันตแพทย์ทำการรักษาแก่ผู้ป่วยได้อย่างมีประสิทธิภาพมากขึ้น ในทางวิทยาเอ็นโดดอนต์มีการนำเทคโนโลยีเหล่านี้มาประยุกต์ใช้ในรูปแบบของเครื่องมือนำทาง (guided endodontics) เพื่อช่วยในการเปิดทางเข้าสู่โพรงฟันและหาคลองรากฟันที่ตีบตัน รื้อเดือยฟันสำเร็จรูปในการรักษารากฟันซ้ำเชิงอนุรักษ์ การทำศัลยกรรมเอ็นโดดอนต์ รวมถึงงานอื่นๆในขอบเขตของงานวิทยาเอ็นโดดอนต์ จากการทบทวนวรรณกรรมที่เกี่ยวข้องพบว่าการใช้เครื่องมือนำทางในงานวิทยาเอ็นโดดอนต์จะช่วยเพิ่มความแม่นยำในการรักษา ลดเวลาที่ใช้ในการกรอหาคลองรากฟัน ลดการสูญเสียเนื้อฟันเกินจำเป็น และมีประโยชน์ในการรักษาฟันที่มีความซับซ้อนเมื่อเทียบกับการรักษาแบบดั้งเดิมโดยไม่มีเครื่องมือนำทาง (conventional or freehand technique) แต่อย่างไรก็ตาม ก็ยังพบผลแทรกซ้อนและข้อจำกัดทั้งในงานรักษาคลองรากฟันเชิงอนุรักษ์และการทำศัลยกรรมทางเอ็นโดดอนต์ ดังนั้นการใช้เครื่องมือนำทางจึงมีแนวโน้มที่สามารถนำมาพัฒนาให้มีประสิทธิภาพและใช้งานง่ายขึ้น เพื่อให้เป็นอีกทางเลือกการรักษาที่ใช้งานได้จริงและประสบผลสำเร็จในการรักษาทางวิทยาเอ็นโดดอนต์

คำสำคัญ: เครื่องมือนำทาง, แผ่นแบบ, เครื่องมือนำทางแบบยึดอยู่กับที่, เครื่องมือนำทางโดยใช้ระบบคอมพิวเตอร์ช่วยเหลือแบบพลวัต, เทคโนโลยีการนำทาง, วิทยาเอ็นโดดอนต์

Abstract

Currently, dentistry is being significantly impacted by the rapid advancement of digital technology. These technologies aid dentists in delivering more efficient patient care. In the field of endodontics, these technologies have been utilized in the form of guided endodontics to assist in accessing the pulp chamber, locating obliterated root canals, removing prefabricated posts in non-surgical retreatment, performing endodontic surgeries, and other applications within the scope of endodontics. A review of the relevant literature reveals that guided endodontics could enhance precision, reduce time in locating root canal system, preserve tooth structure and offer advantages in managing complex cases compared to conventional or freehand endodontic techniques. However, complications and limitations still persist in both non-surgical and surgical root canal treatment. Therefore, guided endodontics have the potential to be further developed for greater efficiency, accessibility, and becoming a viable choice for endotontic treatment.

Keywords: navigation systems template, Plates, static guide, dynamic guide computer guide technology, guided endodontics

Correspondence: ทพญ.กุลชลี ฉัตรวีระชัยกิจ
สาขาวิทยาเอ็นโดดอนต์ สถาบันทันตกรรม กรมการแพทย์
88/23 กลุ่มภารกิจวิชาการ สถาบันทันตกรรม (ตึกเก่า) ถ.ติวานนท์ ต.ตลาดขวัญ อ.เมือง จ.นนทบุรี 11000
เบอร์ติดต่อ 0634169449
Email address: nong_rb70@hotmail.com

Received: 17 September 2024 Revised: 9 December 2024 Accepted: 12 December 2024

บทนำ

แผ่นแบบหรือเครื่องมือนำทาง (template or guide) ถูกใช้ในทางทันตกรรมมาอย่างยาวนานและหลากหลาย เช่น การใช้ตัวนำเจาะทางศัลยกรรม (surgical drill guide) กำหนดตำแหน่งและทิศทางในการเจาะกระดูกเพื่อใส่รากฟันเทียม หรือใช้แผ่นแบบช่วยขึ้นรูปวัสดุบูรณะต่างๆในงานทันตกรรมประดิษฐ์และทันตกรรมบูรณะ (1) กระทั่งปีค.ศ. 2007 เริ่มมีรายงานการใช้เครื่องมือนำทางในงานศัลยกรรมเอ็นโดดอนต์ เพื่อช่วยในการเข้าผ่าตัดในตำแหน่งที่เข้าทำงานได้ยาก หรือช่วยระบุตำแหน่งบริเวณที่จะทำการกรอแต่งกระดูก และต่อมาในปี ค.ศ 2013 มีการรายงานผู้ป่วยที่ใช้เครื่องมือนำทางในงานรักษารากฟันด้วยวิธีอนุรักษ์เพื่อช่วยในการเปิดทางเข้าสู่โพรงฟัน (access opening) ในฟันที่มีลักษณะทางกายวิภาคซับซ้อน (complex anatomy)

เครื่องมือนำทางในงานวิทยาเอ็นโดดอนต์แบ่งออกเป็น 2 ชนิด ได้แก่ เครื่องมือนำทางแบบยึดอยู่กับที่ (static guided endodontics) และเครื่องมือนำทางโดยใช้ระบบคอมพิวเตอร์ช่วยเหลือแบบพลวัต (dynamic guided endodontics) (2) ดังแสดงในแผนภูมิที่ 1 โดยบททบทวนวรรณกรรมฉบับนี้มีวัตถุประสงค์เพื่อทบทวนการใช้เครื่องมือนำทางที่ใช้ในงานวิทยาเอ็นโดดอนต์ โดยศึกษาความแม่นยำ ประสิทธิภาพ และการเกิดผลแทรกซ้อนของเครื่องมือนำทางทั้ง 2 ชนิดเมื่อเปรียบเทียบกับการรักษาแบบดั้งเดิมซึ่งไม่ใช้เครื่องมือนำทาง

เครื่องมือนำทางแบบยึดอยู่กับที่

เครื่องมือนำทางแบบยึดอยู่กับที่ คือ การใช้แผ่นแบบยึดนิ่งอยู่กับที่ในช่องปาก เพื่อนำทิศทางหัวกรอไปยังรูเปิดคลองรากฟัน (canal orifice) หรือกรอกระดูกเข้าไปหาปลายรากฟันในงานศัลยกรรมเอ็นโดดอนต์ เครื่องมือนำทางแบบยึดอยู่กับที่สามารถจำแนกได้หลายแบบ เช่น แบ่งตามอวัยวะที่รองรับแบ่งได้เป็น 3 ชนิด ได้แก่ ชนิดที่วางอยู่บนฟัน (tooth-supported) ชนิดที่วางอยู่บนเนื้อเยื่อเมือก (mucosa-supported) และชนิดที่วางอยู่บนกระดูก (bone-supported) หรือแบ่งตามการใช้งานในการรักษาทางวิทยาเอ็นโดดอนต์เป็น 2 ชนิด คือ

ชนิดแรก แผ่นแบบนำทางที่ใช้ในงานรักษาคลองรากฟันด้วยวิธีอนุรักษ์ (non-surgical guides) เพื่อนำทางกรอหาคลองรากในฟันที่มีคลองรากตีบตัน หรือช่วยในการกรอเปิดช่องทางเข้าสู่โพรงฟันในฟันที่คลองรากมีความซับซ้อนมาก (รูปที่ 1)

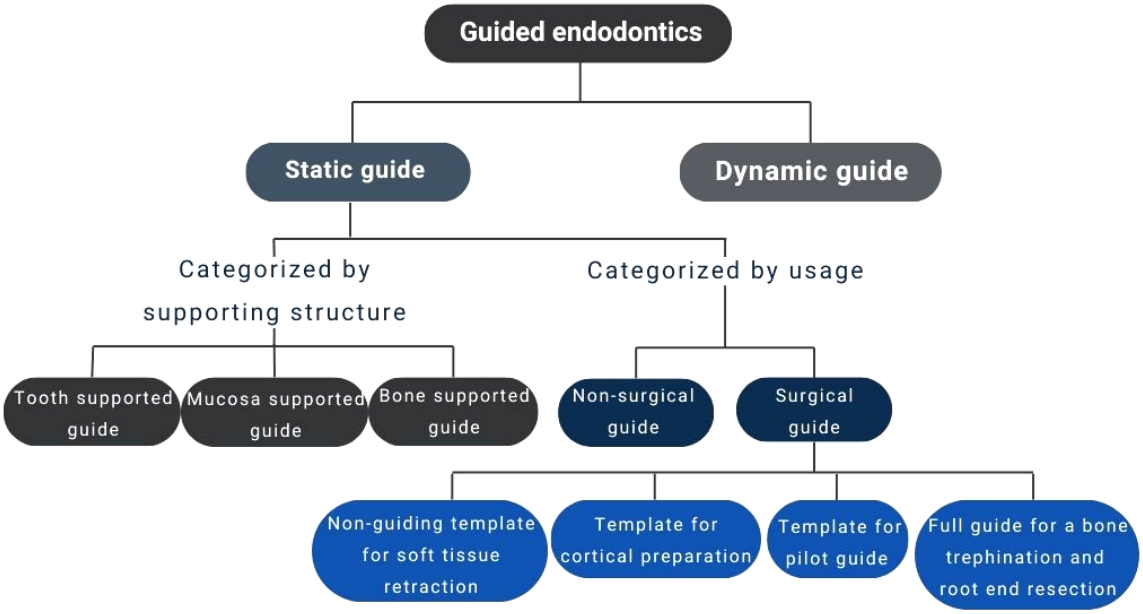

แผนภูมิที่ 1 แสดงการแบ่งประเภทของเครื่องมือนำทางในงานวิทยาเอ็นโดดอนต์

ชนิดที่ 2 แผ่นแบบนำทางที่ใช้ในงานศัลยกรรมเอ็นโดดอนต์ ซึ่งใช้ในขั้นตอนการตัดกระดูกและตัดปลายรากฟัน โดยเฉพาะกรณีที่ปลายรากฟันอยู่ใกล้กับโครงสร้างทางกายวิภาคสำคัญ เช่น รูเปิดข้างคาง (mental foramen) โพรงอากาศในกระดูกโหนกแก้ม (maxillary sinus) เส้นประสาทอินฟีเรียอัลวีโอลาร์ (inferior alveolar nerve) หรือในกรณีที่ฟันมีรอยโรคปลายรากแต่ไม่ทะลุถึงชั้นกระดูกคอร์ติคัล (cortical bone) ซึ่งแผ่นแบบศัลยกรรมสามารถจำแนกได้ 4 ชนิดตามการใช้งาน (รูปที่ 2) ได้แก่ แผ่นแบบที่ใช้ช่วยดึงรั้งแผ่นเหงือก (non-guiding template) แผ่นแบบที่ใช้ระบุตำแหน่งบริเวณที่จะทำการกรอตัดกระดูก แต่ไม่ได้กำหนดทิศทางในการใช้หัวกรอ (template for cortical preparation) แผ่นแบบที่ใช้ในการระบุตำแหน่งและกำหนดทิศทางของหัวกรอเริ่มต้นในการตัดกระดูก (template for pilot guide) และแผ่นแบบที่ใช้ในการกำหนดทิศทางหัวกรอเจาะกลวง (trephine bur) เพื่อตัดกระดูกร่วมกับการตัดปลายรากฟัน (full guide for a bone trephination and root resection)

การทำงานของเครื่องมือนำทางแบบยึดอยู่กับที่ (รูปที่ 3) ใช้หลักการเดียวกับการทำงานดิจิตอลในงานทันตกรรมทั่วไป ประกอบด้วย 4 ขั้นตอน คือ

1. รวบรวมข้อมูลจากภาพถ่ายรังสีส่วนตัดอาศัยคอมพิวเตอร์ชนิดโคนบีม (cone beam computed tomography; CBCT) และเครื่องสแกนภายในช่องปาก (intraoral scanner)
2. ใช้ซอฟต์แวร์ (software) วางแผนการรักษาเสมือนจริงและออกแบบแผ่นแบบนำทางในคอมพิวเตอร์
3. ขึ้นรูปเครื่องมือนำทางได้เป็นชิ้นงาน
4. นำชิ้นงานไปใช้ในช่องปาก (1,2)

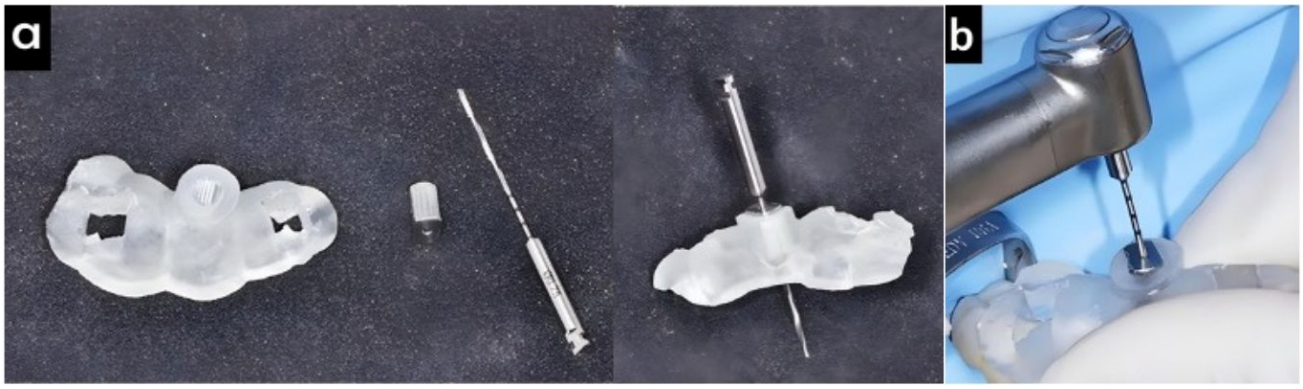

รูปที่ 1 แสดงแผ่นแบบนำทางที่ใช้ในงานรักษาคลองรากฟันด้วยวิธีอนุรักษ์; (a) ประกอบด้วยแผ่นแบบ ปลอกหุ้มโลหะและหัวกรอทรงกระบอก; (b) การใช้งานในทางคลินิก (ปรับปรุงภาพมาจาก Bordone and Couvrechel. (2020) (41)).

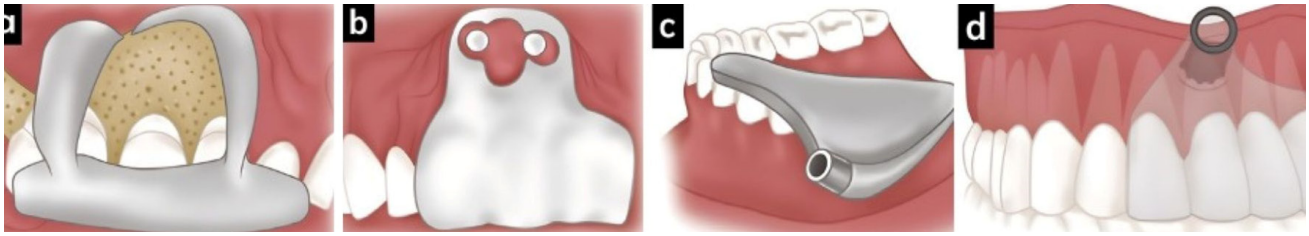

รูปที่ 2 แสดงแผ่นแบบนำทางที่ใช้ในงานศัลยกรรมเอ็นโดดอนต์ชนิดต่างๆ (a) แผ่นแบบที่ใช้ช่วยดึงรั้งแผ่นเหงือก; (b) แผ่นแบบที่ใช้ระบุตำแหน่งบริเวณที่จะทำการกรอตัดกระดูก; (c) แผ่นแบบที่ใช้ในการระบุตำแหน่งและกำหนดทิศทางของหัวกรอเริ่มต้นในการตัดกระดูก; (d) แผ่นแบบที่ใช้ในการกำหนดทิศทางหัวกรอเจาะกลวงเพื่อตัดกระดูกร่วมกับการตัดปลายรากฟัน (ปรับปรุงภาพมาจาก Kinariwala and Samaranayake. (2021) (2))

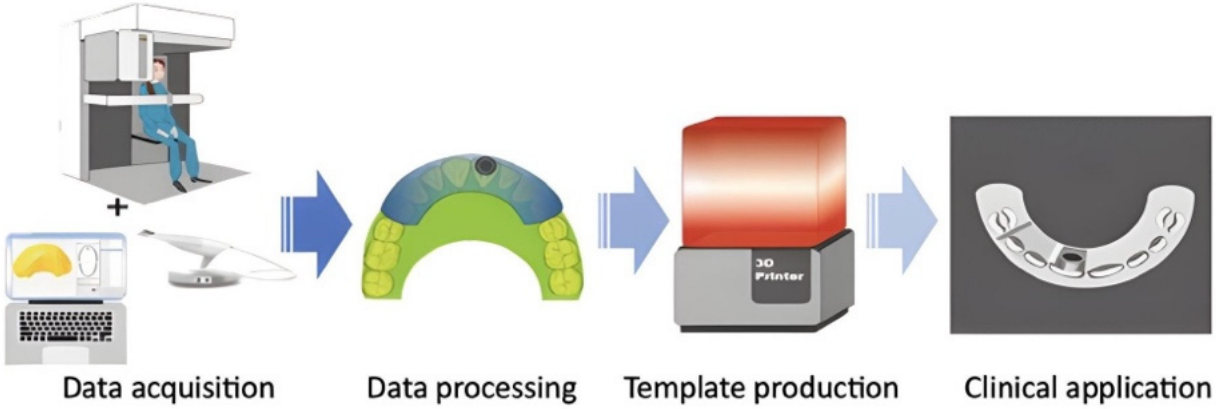

รูปที่ 3 แสดงขั้นตอนการทำงานของเครื่องมือนำทางแบบยึดอยู่กับที่ (ปรับปรุงภาพมาจาก Kinariwala and Samaranayake. (2021) (2))

ข้อดีของเครื่องมือนำทางแบบยึดอยู่กับที่ คือ มีความแม่นยำในการระบุตำแหน่งที่จะเปิดเข้าสู่คลองรากฟัน (5-8,17-21) ช่วยลดเวลาที่ใช้ในการกรอหาคลองรากฟัน และลดการสูญเสียเนื้อฟันเกินจำเป็น (17-20,27) เมื่อเทียบกับการรักษาด้วยวิธีดั้งเดิม นอกจากนี้ยังสามารถใช้งานได้ง่ายและไม่ขึ้นกับประสบการณ์ของทันตแพทย์ผู้ทำหัตถการ ส่วนข้อจำกัดของเครื่องมือนำทางแบบยึดอยู่กับที่คือ จำเป็นต้องใช้ข้อมูลจากภาพถ่ายรังสี 3 มิติ ซึ่งผู้ป่วยจะได้รับปริมาณรังสีมากขึ้น จึงแนะนำให้ใช้ในกรณีที่จำเป็นเท่านั้น กรณีที่ฟันมีวัสดุบูรณะชนิดโลหะ อาจพบภาพรบกวน (artifact) ในภาพถ่ายรังสี 3 มิติ ซึ่งทำให้การกำหนดตำแหน่งและวางแผนการรักษาคลาดเคลื่อนได้ ส่วนข้อจำกัดในการใช้กรอหาตำแหน่งคลองรากฟัน ได้แก่ ไม่สามารถใช้ในรากฟันที่มีลักษณะทางกายวิภาคผิดปกติ (unusual anatomy) เช่น คลองรากฟันโค้ง (curved canal) หรือคลองรากฟันแยก (canal splitting) และไม่สามารถใช้ในบริเวณฟันหลังที่เข้าทำงานได้จำกัด นอกจากนี้ในการออกแบบและผลิตแผ่นแบบต้องใช้เวลามาก อาศัยอุปกรณ์ราคาสูง เช่น เครื่องถ่ายภาพรังสี 3 มิติ เครื่องสแกนฟันในช่องปาก และเครื่องพิมพ์ 3 มิติ หรือต้องใช้ร่วมกับอุปกรณ์ที่ต้องสั่งผลิตแบบพิเศษ เช่น หัวกรอเจาะขนาดเล็กที่มีส่วนคอยาวและปลอกหุ้มที่เข้าคู่กัน (long neck bur and match sleeve) ทำให้ต้นทุนของการรักษาสูงขึ้นเมื่อเทียบกับวิธีดั้งเดิม

เครื่องมือนำทางโดยใช้ระบบคอมพิวเตอร์ช่วยเหลือแบบพลวัต

เครื่องมือนำทางโดยใช้ระบบคอมพิวเตอร์ช่วยเหลือแบบพลวัต นิยมเรียกว่า Dynamic Navigation System หรือ Real-time guided endodontics คือ เครื่องมือนำทางที่แสดงผลทันที (real-time) บนหน้าจอคอมพิวเตอร์ ทำหน้าที่คล้ายกับระบบการหาตำแหน่งทั่วโลก (global positioning system; GPS) ที่นำทางหัวกรอไปยังจุดหมายโดยอ้างอิงข้อมูลจากภาพถ่ายรังสีส่วนตัดอาศัยคอมพิวเตอร์ชนิดโคนบีมเป็นหลัก ซึ่งในปัจจุบันเครื่องมือนำทางโดยใช้ระบบคอมพิวเตอร์ช่วยเหลือแบบพลวัตยังไม่มีซอฟต์แวร์สำหรับงานวิทยาเอ็นโดดอนต์โดยเฉพาะ จึงใช้ซอฟต์แวร์ที่ดัดแปลงมาจากงานทันตกรรมรากเทียม ได้แก่ Navident/ClaroNav, DENACAM, ImplaNav และ X-Nav/X-guide เป็นต้น ทั้งนี้ส่วนประกอบของเครื่องมือนำทางโดยใช้ระบบคอมพิวเตอร์ช่วยเหลือแบบพลวัตประกอบด้วย

- เครื่องควบคุมระบบนำทาง (the system cart) มีกล้องตรวจจับการเคลื่อนไหวของอุปกรณ์แสดงตำแหน่งด้ามกรอและอุปกรณ์แสดงตำแหน่งของผู้ป่วย ซึ่งจะแสดงผลทันทีบนจอคอมพิวเตอร์
- ตัวปรับเทียบ (calibrator) ใช้ในการปรับเทียบหัวกรอ เป็นส่วนที่ทำให้อุปกรณ์ทั้งหมดในระบบรู้จักกันก่อนเริ่มทำงานในช่องปากผู้ป่วย

- อุปกรณ์แสดงตำแหน่งด้ามกรอ (handpiece attachment or drill tag) ใช้สวมไว้ที่ด้ามกรอ (handpiece)
- อุปกรณ์แสดงตำแหน่งของผู้ป่วย (patient jaw attachment) ติดตั้งไว้บนขากรรไกรของผู้ป่วย
- เครื่องมือติดตามหรืออุปกรณ์ช่วยระบุตำแหน่ง (tracer tool or fiducial marker) ใช้กำหนดจุดสังเกตหรือจุดอ้างอิง โดยเป็นตำแหน่งเดียวกันทั้งในช่องปากและในภาพถ่ายรังสี 3 มิติ (รูปที่ 4)

การทำงานของเครื่องมือนำทางโดยใช้ระบบคอมพิวเตอร์ช่วยเหลือแบบพลวัตประกอบด้วย 2 ส่วนหลัก ส่วนแรกเป็นการทำงานภายนอกห้องทำหัตถการ คือ การนำภาพเข้าสู่ระบบประมวลผล (Image acquisition) โดยใช้ข้อมูลจากภาพถ่ายรังสีส่วนตัดอาศัยคอมพิวเตอร์ชนิดโคนบีมเพื่อวางแผนการรักษา กำหนดตำแหน่ง และทิศทางที่ต้องการกรอในคอมพิวเตอร์ (รูปที่ 5a) ส่วนที่สองเป็นการทำงานภายในห้องทำหัตถการ โดยหลังติดตั้งระบบและเครื่องมือนำทางเรียบร้อย จะต้องตั้งค่าให้พิกัดในช่องปากของผู้ป่วยสัมพันธ์กับพิกัดในระบบเสมือนจริง (trace registration) กล่าวคือ ตำแหน่งอ้างอิงในช่องปากของผู้ป่วยจะถูกจับคู่กับตำแหน่งอ้างอิงในภาพถ่ายรังสีผ่านอุปกรณ์แสดงตำแหน่งของผู้ป่วย (รูปที่ 5b, 5c) จากนั้นจึงทำการปรับเทียบ (calibration) โดยนำหัวกรอแตะกับจุดที่กำหนดบนตัวปรับเทียบเพื่อทำให้หัวกรอรู้จักกับระบบนำทางและเป็นการปรับเทียบตำแหน่งของปลายหัวกรอ (รูปที่ 5d) ตรวจสอบตำแหน่งของหัวกรอว่าสัมพันธ์กับตำแหน่งที่แสดงผลในจอคอมพิวเตอร์ แล้วจึงเริ่มกรอตามแผนการรักษาที่กำหนดไว้ (2,3,4) ซึ่งสามารถติดตามตำแหน่งและทิศทาง (tracking) ของหัวกรอได้ทันทีบนจอคอมพิวเตอร์ (รูปที่ 5e)

ข้อดีของเครื่องมือนำทางโดยใช้ระบบคอมพิวเตอร์ช่วยเหลือแบบพลวัต คือ มีความแม่นยำ สามารถเปลี่ยนตำแหน่งหรือทิศทางหัวกรอได้ทันทีในขณะที่ทำการรักษา เนื่องจากเป็นวิธีที่ทันตแพทย์สามารถเคลื่อนไหวได้อย่างอิสระ นอกจากนี้ทันตแพทย์ยังสามารถให้การรักษาเสร็จในครั้งเดียวได้โดยไม่ต้องรอผลิตแผ่นแบบ รวมถึงลดความผิดพลาดที่เกิดจากขั้นตอนการออกแบบและผลิตแผ่นแบบ ส่วนข้อจำกัด คือ ชุดอุปกรณ์นำทางมีราคาสูงมาก ทันตแพทย์จำเป็นต้องฝึกใช้งานเครื่องนำทางให้เกิดความคุ้นชิน และต้องมีการเคลื่อนไหวประสานกันระหว่างตากับมือที่ดี เนื่องจากต้องมองจอแสดงผลขณะทำหัตถการตลอดเวลา

นอกจากนี้ ยังพบข้อจำกัดการใช้เครื่องมือนำทางทั้ง 2 ชนิด คือ จำเป็นต้องถ่ายภาพรังสี 3 มิติ ซึ่งทำให้ผู้ป่วยได้รับปริมาณรังสีมากขึ้น อีกทั้งการใส่แผ่นยางกันน้ำลายขณะปฏิบัติงานก็อาจทำได้ยากในการใช้เครื่องมือนำทางทั้ง 2 ชนิดเช่นกัน (45)

รูปที่ 4 ส่วนประกอบของเครื่องมือนำทางโดยใช้ระบบคอมพิวเตอร์ช่วยเหลือแบบพลวัต (a) เครื่องควบคุมระบบนำทาง; (b) ตัวปรับเทียบ; (c) อุปกรณ์แสดงตำแหน่งด้ามกรอ; (d) อุปกรณ์แสดงตำแหน่งของผู้ป่วย; (e) เครื่องมือติดตาม (ปรับปรุงภาพมาจาก Bardales-Alcocer, et al. (2021) (58))

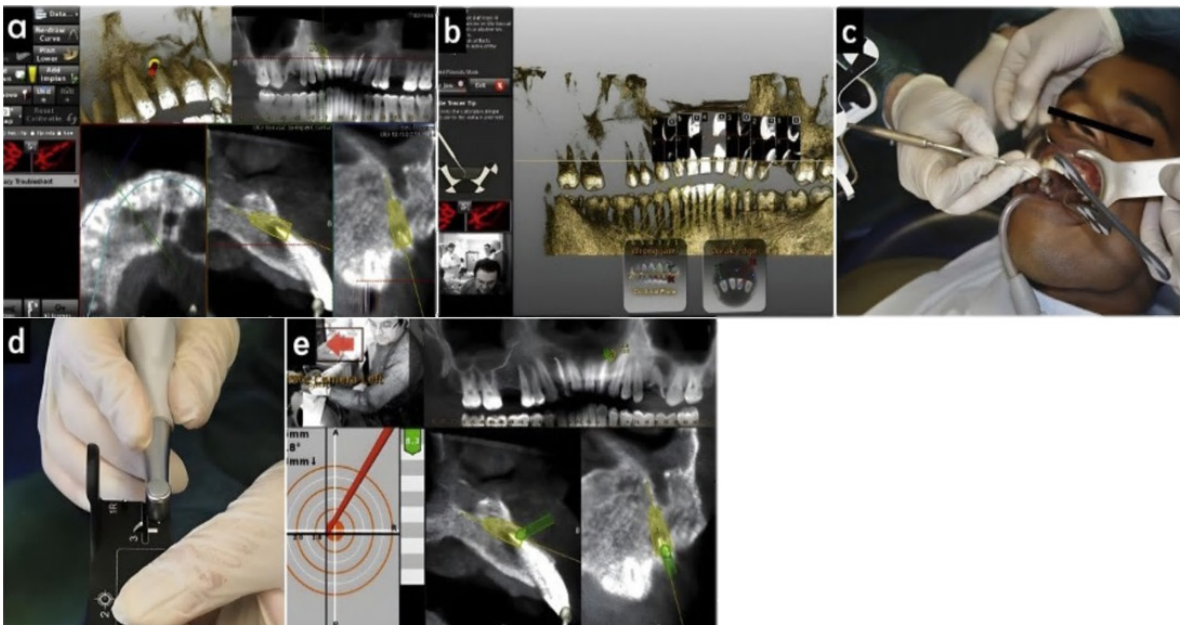

รูปที่ 5 แสดงขั้นตอนการทำงานของเครื่องมือนำทางโดยใช้ระบบคอมพิวเตอร์ช่วยเหลือแบบพลวัต (a) การนำภาพเข้าสู่ระบบประมวลผลและการวางแผนการรักษา; (b-c) การตั้งค่าให้พิกัดจริงในช่องปากของผู้ป่วยสัมพันธ์กับพิกัดในระบบเสมือนจริง; (d) การปรับเทียบ; (e) การติดตามตำแหน่ง (ปรับปรุงภาพมาจาก Gambarini, et al. (2019) (4))

การประยุกต์ใช้เครื่องมือนำทางสำหรับงานสาขาวิทยาเอ็นโดดอนต์ในปัจจุบัน

จากการศึกษาในปัจจุบัน พบว่ามีการนำเครื่องมือนำทางมาใช้ในงานวิทยาเอ็นโดดอนต์หลากหลายรูปแบบ ได้แก่ ในการรักษาคลองรากฟันด้วยวิธีอนุรักษ์ (non-surgical approach) โดยใช้ในขั้นตอนการเปิดเข้าสู่โพรงฟันและระบุตำแหน่งคลองรากฟันที่มีลักษณะทางกายวิภาคซับซ้อน หรือคลองรากฟันที่มีการตีบตัน (pulp canal obliteration) ใช้ในการรื้อเดือยฟันสำเร็จรูปในการรักษาคลองรากฟันซ้ำด้วยวิธีอนุรักษ์ (removal of prefabricated post from root canal-treated tooth) ใช้ในงานศัลยกรรมเอ็นโดดอนต์ (surgical approach or endodontic microsurgery) และงานอื่นๆในขอบเขตสาขาวิทยาเอ็นโดดอนต์ เช่น การตัดแบ่งฟันเชื่อม (hemisection of a fusion tooth) การจัดตำแหน่งฟันที่เคลื่อนผิดตำแหน่งกลับสู่ตำแหน่งเดิม (repositioning a displaced tooth) โดยเป็นการศึกษาในลักษณะรายงานผู้ป่วยซึ่งอธิบายขั้นตอนการใช้เครื่องมือนำทางและผลสำเร็จของการใช้เครื่องมือนำทางแต่ละชนิด รวมถึงการศึกษาในห้องทดลองเพื่อประเมินความแม่นยำ ประสิทธิภาพ และคุณสมบัติอื่นๆของเครื่องมือนำทาง อาทิเช่น จำนวนการเกิดภาวะแทรกซ้อน เวลาในการทำหัตถการ และปริมาณเนื้อฟันหรือกระดูกที่สูญเสียไป

1. การรักษาคลองรากฟันด้วยวิธีอนุรักษ์

ฟันที่มีกายวิภาคของคลองรากซับซ้อนมาก

การใช้เครื่องมือนำทางในฟันที่มีกายวิภาคของคลองรากซับซ้อนมาก พบว่าการศึกษาส่วนใหญ่เป็นการรายงานผู้ป่วยที่มีสภาวะฟันในฟัน (dens invaginatus) เช่น การศึกษาของ Kfir และคณะในปี ค.ศ.2013 (5) ซึ่งรายงานการใช้เครื่องมือนำทางแบบยึดอยู่กับที่ในการรักษาฟันตัดแท้บนขวาซี่กลางที่มีสภาวะฟันในฟันชนิดที่ 3 (dens invaginatus type III) ซึ่งยังคงความมีชีวิต และมีการติดเชื้อเฉพาะในส่วนของคลองรากเทียม (pseudo-canal) โดยใช้เครื่องมือนำทางแบบยึดอยู่กับที่ช่วยระบุตำแหน่งในการเปิดเข้าไปรักษาเฉพาะส่วนของคลองรากเทียม และคงความมีชีวิตของคลองรากหลักได้สำเร็จโดยไม่เกิดภาวะแทรกซ้อน (รูปที่ 6)

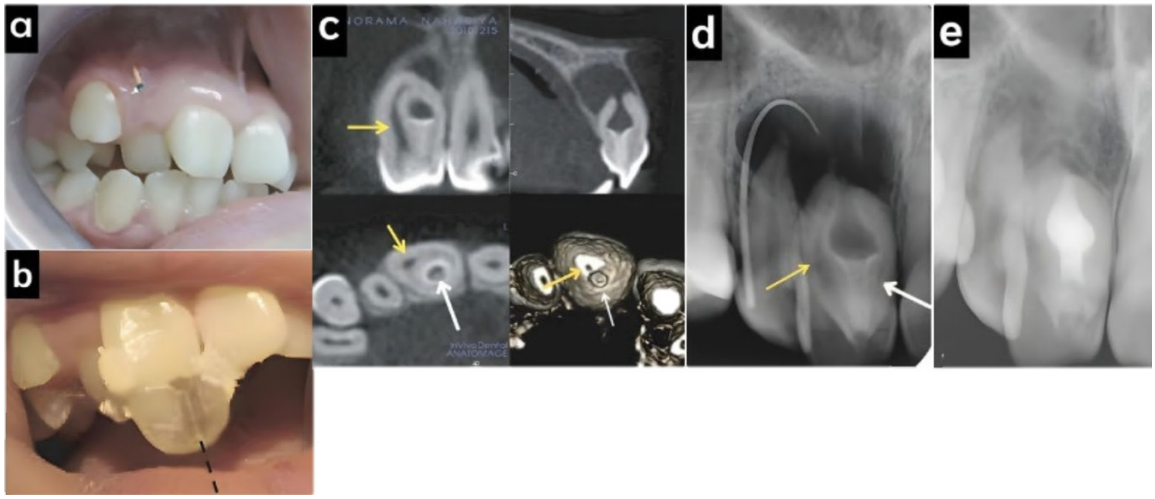

รูปที่ 6 แสดงการใช้เครื่องมือนำทางช่วยระบุตำแหน่งคลองรากเทียมของฟันตัดแท้บนขวาซี่กลางที่มีสภาวะฟันในฟันชนิดที่ 3; (a) รูเปิดทางหนองไหลบริเวณเหงือกด้านริมฝีปาก; (b) ใส่เครื่องมือนำทางลงในตำแหน่งฟัน; (c) ภาพถ่ายรังสีส่วนตัดอาศัยคอมพิวเตอร์ชนิดโคนบีมบ่งชี้ตำแหน่งคลองรากหลัก (ลูกศรสีเหลือง) และคลองรากเทียม (ลูกศรสีขาว); (d-e) ภาพถ่ายรังสีรอบปลายรากก่อนการรักษา และติดตามผลการรักษา 12 เดือนตามลำดับ (ปรับปรุงภาพมาจาก Kfir, et al. (2013) (5))

หลังจากนั้นเริ่มมีรายงานผู้ป่วยที่มีสภาวะฟันในฟันชนิดที่ 2 (dens invaginatus type II) ที่ได้รับการรักษาโดยใช้เครื่องมือนำทางแบบยึดอยู่กับที่ ซึ่งมีทั้งการรักษาเชิงป้องกัน (prophylaxis) โดยเป็นการระบุตำแหน่งและเปิดเข้าไปรักษาเฉพาะส่วนคลองรากเทียม (6,7) และการรักษาคลองรากฟันทั้งส่วนของคลองรากเทียมและคลองรากหลัก (8) โดยเปิดทางเข้าสู่โพรงฟันแยกกันเพื่อลดการสูญเสียเนื้อฟัน (รูปที่ 7)

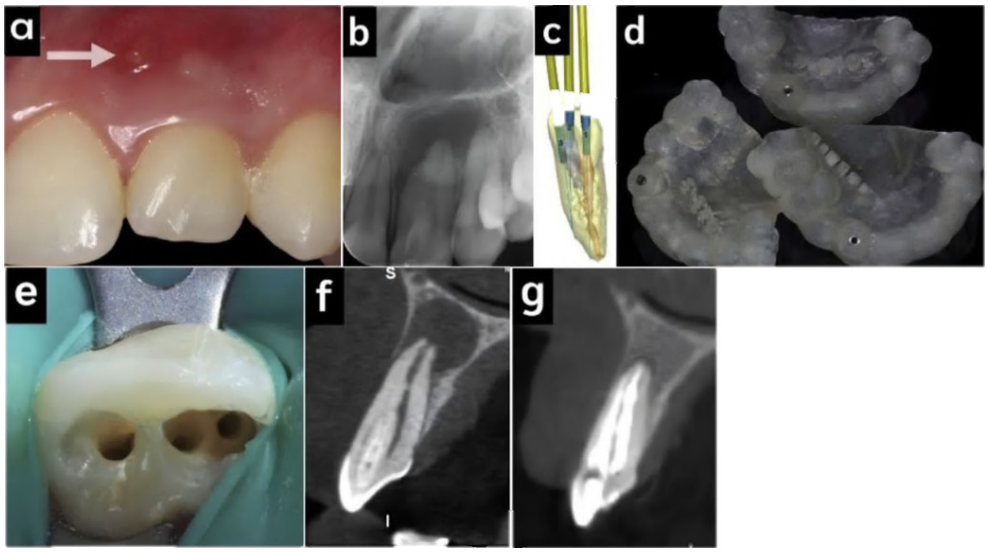

รูปที่ 7 แสดงการใช้เครื่องมือนำทางในการรักษารากฟันตัดแท้บนซ้ายซี่ข้างที่มีสภาวะฟันในฟันชนิดที่ 3 ช่วยระบุตำแหน่งคลองระบุตำแหน่งคลองรากเทียมและคลองรากหลัก; (a) ตุ่มหนองบริเวณเหงือกด้านริมฝีปาก; (b) ภาพถ่ายรังสีรอบปลายรากก่อนการรักษา; (c) แนวการกรอเจาะหาคอลงราก; (d) การใช้เครื่องมือนำทางกำหนดตำแหน่งและแนวการกรอทั้งสามคลองราก; (e) การเปิดทางเข้าสู่โพรงฟัน; (f-g) ภาพถ่ายรังสีส่วนตัดอาศัยคอมพิวเตอร์ชนิดโคนบีมก่อนการรักษา และติดตามผลการรักษา 6 เดือน (ปรับปรุงภาพมาจาก Zubizarreta-Macho, et al. (2015) (8))

นอกจากสภาวะฟันในฟันแล้ว ยังพบการศึกษาของ Mena-Alvarez และคณะ (9) ซึ่งใช้เครื่องมือนำทางแบบยึดอยู่กับที่ช่วยในการรักษารากฟันตัดแท้บนซ้ายซี่กลาง (21) ที่มีปุ่มฟันยื่น (dens evaginatus) ทางด้านแก้มและมีเนื้อเยื่อในปุ่มยื่นด้านแก้ม (Buccal tubercle) ซึ่งการเปิดโพรงฟันแยกส่วนทางด้านแก้มและด้านเพดานทำให้ลดการสูญเสียเนื้อฟันได้ (รูปที่ 8) การใช้เครื่องมือนำทางแบบยึดอยู่กับที่ในฟันเหล่านี้จะช่วยให้เข้าถึงตำแหน่งคลองรากได้แม่นยำ ช่วยลดเวลาในการกรอหาคลองรากฟันและลดการสูญเสียเนื้อฟันเกินจำเป็นที่อาจเกิดขึ้นได้

การใช้เครื่องมือนำทางเปิดเข้าสู่โพรงฟัน

ในการเปรียบเทียบความแม่นยำของการเปิดทางเข้าสู่โพรงฟันโดยใช้เครื่องมือนำทางเทียบกับแผนการรักษาเสมือนจริง พบว่า การศึกษาที่ใช้ภาพถ่ายรังสีส่วนตัดอาศัยคอมพิวเตอร์ชนิดโคนบีมในการวางแผนก่อนการรักษามีอัตราความสำเร็จในการระบุตำแหน่งรูเปิดคลองรากฟันสูงกว่าการใช้ภาพ 3 มิติอื่นๆ เช่น การตรวจด้วยคลื่นแม่เหล็กไฟฟ้า (magnetic resonance imaging; MRI) (10-14) และแม้ว่าอัตราสำเร็จในการระบุตำแหน่งคลองรากฟันของการใช้เครื่องมือนำทางทั้ง 2 ชนิดจะไม่ต่างจากการใช้วิธีดั้งเดิม (24) แต่การใช้เครื่องมือนำทางทั้ง 2 ชนิดช่วยเปิดทางเข้าสู่โพรงฟันจะทำให้เกิดการเบี่ยงเบนไปจากแผนการรักษาน้อยกว่าการใช้วิธีดั้งเดิมอย่างมีนัยสำคัญ ทั้งในส่วนค่าเฉลี่ยของมุมที่เบี่ยงเบนไปจากแผนการรักษา (angle deviation) และค่าเบี่ยงเบนจากแผนการรักษาที่จุดสิ้นสุดของการเปิดทางเข้าสู่โพรงฟัน (apical endpoint) โดยเครื่องมือนำทางแบบยึดอยู่กับที่และแบบพลวัตเกิดการเบี่ยงเบนไม่แตกต่างกัน (15-19,24) การเบี่ยงเบนที่ลดลงนี้ช่วยลดการสูญเสียเนื้อฟัน (17-20, 22) และลดเวลาทำหัตถการลงเมื่อเทียบกับวิธีดั้งเดิม แต่เครื่องมือนำทางแบบยึดอยู่กับที่จะสูญเสียเวลาในขั้นตอนวางแผนและออกแบบแผ่นแบบ ในขณะที่เครื่องมือนำทางแบบพลวัตใช้เวลาทำหัตถการไม่แตกต่างจากการเปิดโพรงฟันแบบวิธีดั้งเดิม (18)

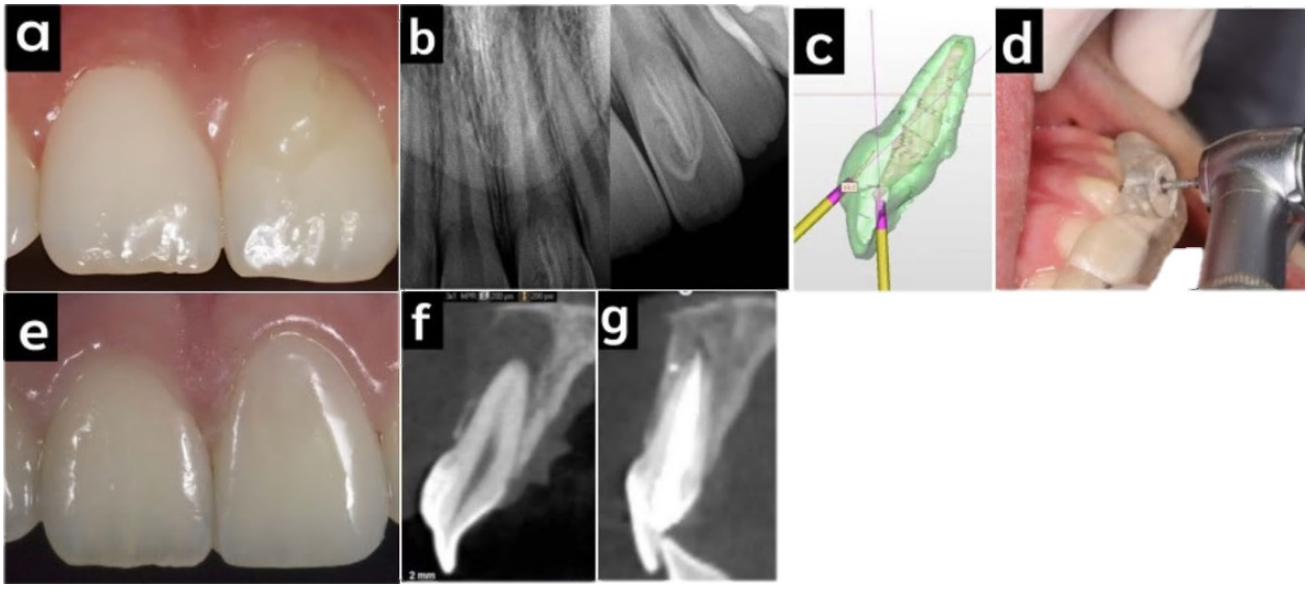

รูปที่ 8 แสดงการใช้เครื่องมือนำทางในการรักษารากฟันตัดแท้บนซ้ายซี่กลางที่มีปุ่มยื่นด้านแก้ม; (a) ภาพถ่ายในช่องปากก่อนการรักษา (b) ภาพถ่ายรังสีรอบปลายรากก่อนการรักษา; (c) แนวการกรอเจาะปุ่มยื่นและคลองรากหลัก; (d) กรอเจาะปุ่มยื่น; (e) ภาพถ่ายในช่องปากหลังการรักษา; (f-g) ภาพถ่ายรังสีส่วนตัดอาศัยคอมพิวเตอร์ชนิดโคนบีมก่อนการรักษา และติดตามผลการรักษา 1 ปี (ปรับปรุงภาพมาจาก Mena-Alvarez, et al. (2017) (8))

นอกจากนี้ในการศึกษาของ Ali และคณะ (21) ได้เปรียบเทียบระหว่างการใช้เครื่องมือนำทางแบบยึดอยู่กับที่กับวิธีดั้งเดิมในการเปิดเข้าสู่โพรงฟันของฟันที่ได้รับการอุดด้วย mineral trioxide aggregate (MTA) จากกระบวนการรีเจเนอเรทีฟเอ็นโดดอนติกส์ (regenerative endodontics) พบว่าการใช้เครื่องมือนำทางแบบยึดอยู่กับที่สามารถช่วยระบุตำแหน่งรูเปิดคลองรากฟันและลดการเกิดผลแทรกซ้อนได้มากกว่าวิธีดั้งเดิมอย่างมีนัยสำคัญ รวมถึงในการทดสอบค่าความแข็งแรง ณ จุดแตกหัก (fractural strength) ของฟันหลังได้รับการอุดรากและอุดปิดทางเข้าด้วยวัสดุคอมโพสิต พบว่า กลุ่มที่ใช้เครื่องมือนำทางแบบยึดอยู่กับที่มีค่าความแข็งแรง ณ จุดแตกหัก สูงกว่ากลุ่มที่ใช้วิธีดั้งเดิมอย่างมีนัยสำคัญทางสถิติ (รูปที่ 9)

อย่างไรก็ตาม การเปิดทางเข้าสู่โพรงฟันโดยใช้เครื่องมือนำทางยังคงพบการเกิดผลแทรกซ้อนได้ ได้แก่ การเกิดรูทะลุ (perforation) และการกรอผิดทาง (mis- alignment and off-target) (14,15,19,22) เนื่องจากมีบางปัจจัยที่ส่งผลทำให้เกิดความไม่แม่นยำ (inaccuracy) เช่น ความคลาดเคลื่อนจากการพิมพ์แผ่นแบบนำทาง (12) ทำให้แผ่นแบบไม่แนบสนิทกับฟัน และเกิดความไม่มั่นคง (guide instability) หรืออาจมีช่องว่างระหว่างหัวกรอกับปลอกโลหะทำให้หัวกรอแกว่งขณะกรอเปิดทาง (19) นอกจากนี้การศึกษาในห้องทดลองยังพบข้อจำกัดบางอย่าง เช่น การศึกษาที่ใช้กลุ่มตัวอย่างเป็นแบบจำลองฟันพลาสติกซึ่งไม่สามารถจำลองคุณสมบัติทุกด้านได้เหมือนฟันมนุษย์ เช่น ลักษณะกายวิภาคในฟัน (internal anatomic landmark) หรือไม่สามารถทำให้สีของเนื้อฟันกับพื้นโพรงประสาทฟันต่างกันได้ (monochrome) เป็นต้น (รูปที่ 10) ซึ่งส่งผลให้ในกลุ่มที่เปิดโพรงฟันด้วยวิธีดั้งเดิมถูกกรอไปมากกว่าที่ควร (22,26)

การนำเครื่องมือนำทางมาใช้ในการเปิดทางเข้าสู่โพรงฟันควรพิจารณาระหว่างคุณประโยชน์กับความเสี่ยง (benefit and risk) เพื่อให้เกิดความคุ้มค่าสูงสุดแก่ผู้ป่วย เนื่องจากผู้ป่วยจะต้องรับปริมาณรังสีเพิ่มมากขึ้นจากการถ่ายภาพถ่ายรังสี 3 มิติเพื่อวางแผนการรักษาและรับผิดชอบค่าใช้จ่ายที่สูงขึ้น อีกทั้งการเปิดทางเข้าสู่โพรงฟันขนาดเล็กอาจส่งผลให้การทำความสะอาดคลองรากฟันทำได้ยากขึ้นและ

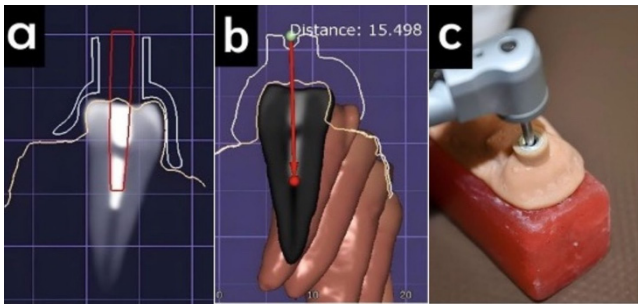

รูปที่ 9 แสดงการใช้เครื่องมือนำทางแบบยึดอยู่กับที่ในการเปิดทางเข้าสู่โพรงฟันที่เคยรับการรักษารีเจเนอเรทีฟเอ็นโดดอนติกส์; (a-b) แนวการเจาะผ่าน Mineral Trioxide Aggregate (MTA) (c) การใช้เครื่องมือนำทางชนิดยึดอยู่กับที่เจาะผ่าน MTA (ปรับปรุงภาพมาจาก Ali, et al. (2021) (6))

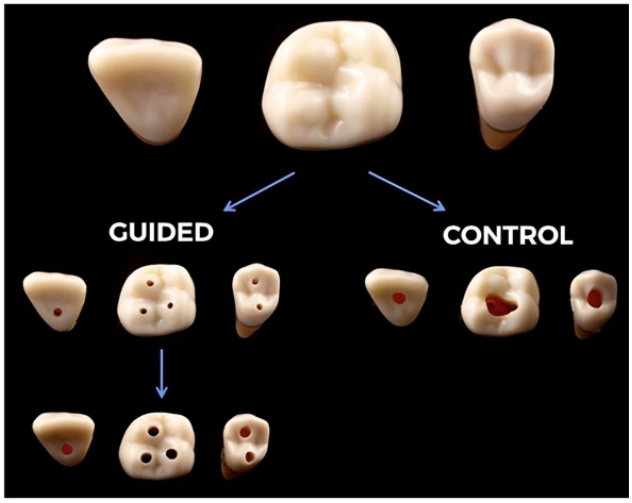

รูปที่ 10 การศึกษาที่ใช้กลุ่มฟันตัวอย่างพลาสติกเปรียบเทียบระหว่างการใช้เครื่องมือนำชนิดยึดอยู่กับที่เทียบกับการใช้วิธีดั้งเดิมซึ่งไม่ใช้เครื่องมือนำทางในการเปิดสู่โพรงฟัน (ปรับปรุงภาพมาจาก Kostunov, et al. (2021) (19))

ไม่เพียงพอ (17) ดังนั้นจึงควรเลือกใช้เครื่องมือนำทางเปิดโพรงฟันในกรณีที่เหมาะสม เช่น การเจาะผ่าน mineral trioxide aggregate (MTA) ในฟันซี่ที่เคยได้รับการรักษารีเจเนอเรทีฟเอ็นโดดอนติกส์ หรือใช้ระบุตำแหน่งคลองรากฟันที่หาได้ยากเช่น คลองรากด้านแก้มใกล้กลางที่สอง (MB2) ในฟันกรามบน เป็นต้น

ฟันที่มีการตีบตันของคลองรากฟัน

ในการเปรียบเทียบความแม่นยำของการเปิดทางเข้าสู่โพรงฟันในฟันที่มีการตีบตันของคลองราก โดยใช้เครื่องมือนำทางเทียบกับแผนการรักษาเสมือนจริง พบว่าการใช้เครื่องมือนำทางชนิดยึดอยู่กับที่มีอัตราสำเร็จในการระบุตำแหน่งคลองรากฟันร้อยละ 79.2-100 (25-27) และการใช้เครื่องมือนำทางแบบพลวัตมีอัตราสำเร็จในการระบุตำแหน่งคลองรากฟันร้อยละ 91.7-96 (29-31) โดยจากรายงานผู้ป่วยและกลุ่มผู้ป่วยทั้งหมดที่ศึกษา พบว่าการใช้เครื่องมือนำทางทั้งสองชนิดสามารถช่วยสามารถระบุตำแหน่งคลองรากได้เกือบทั้งหมด ทั้งในฟันหน้า ฟันกรามน้อย ฟันกราม (3,32-52) และฟันที่เกิดผลแทรกซ้อนมาก่อนหน้า (38,46-47) ทั้งนี้เมื่อเปรียบเทียบการใช้เครื่องมือนำทางเปิดทางเข้าสู่โพรงฟันในฟันที่มีการตีบตันของคลองรากเทียบกับแบบดั้งเดิม พบว่าอัตราสำเร็จในการระบุตำแหน่งคลองรากฟันของการใช้เครื่องมือนำทางสูงกว่าวิธีดั้งเดิมที่ไม่ใช้เครื่องมือนำทาง (27,30,31) ปัจจุบันยังไม่มีการศึกษาเปรียบเทียบค่าเบี่ยงเบนระหว่างเครื่องมือนำทางแบบยึดอยู่กับที่กับวิธีดั้งเดิม และยังไม่พบการศึกษาที่เปรียบเทียบค่าเบี่ยงเบนระหว่างการใช้เครื่องมือนำทางแบบยึดอยู่กับที่และเครื่องมือนำทางแบบพลวัต แต่พบการศึกษาเปรียบเทียบค่าเบี่ยงเบนระหว่างเครื่องมือนำทางแบบพลวัตกับวิธีดั้งเดิม โดยการใช้เครื่องมือนำทางแบบพลวัตจะเกิดการเบี่ยงเบนน้อยกว่าวิธีดั้งเดิมอย่างมีนัยสำคัญ (31) และในการศึกษาที่เปรียบเทียบการใช้เครื่องมือนำทางแบบพลวัตในฟันต่างชนิดกัน พบว่าเกิดมุมเบี่ยงเบนในฟันกรามมากกว่าในฟันกรามน้อย และค่าระยะเบี่ยงเบน ณ จุดสิ้นสุดในฟันกรามจะเบี่ยงเบนมากกว่าในฟันหน้า (28,29) การใช้เครื่องมือนำทางทั้ง 2 ชนิดจะช่วยลดการสูญเสียเนื้อฟันและลดเวลาทำหัตถการลงเมื่อเทียบกับวิธีดั้งเดิม (27,30,31) ทั้งยังช่วยให้ทันตแพทย์ที่มีประสบการณ์น้อยทำงานได้ดีขึ้นในการกรอหาคลองรากฟันที่มีการตีบตัน (27,28,31)

อย่างไรก็ตาม การเปิดทางเข้าสู่โพรงฟันในฟันที่มีการตีบตันของคลองรากโดยใช้เครื่องมือนำทางยังคงพบการเกิดผลแทรกซ้อนได้ ได้แก่ การเกิดรูทะลุและการกรอเนื้อฟันเป็นแอ่ง (gouging) แต่อัตราเกิดผลแทรกซ้อนต่ำกว่าการใช้วิธีดั้งเดิม (30,31) รวมถึงมีรายงานกรณีที่ล้มเหลวในการระบุตำแหน่งคลองรากของฟันตัดบนซ้ายซี่กลาง ที่ตีบตันถึงระดับปลายรากฟันโดยใช้เครื่องมือนำทางแบบยึดอยู่กับที่ (44) โดยเกิดรูทะลุด้านข้างบริเวณปลายรากฟัน (lateral perforation) และต้องรักษาต่อด้วยวิธีศัลยกรรมเอ็นโดดอนต์ภายหลัง (รูปที่ 11) คาดว่าสาเหตุเกิดจากการวางแผ่นแบบไม่มั่นคงเนื่องจากไม่ได้ออกแบบให้มีหลักยึดกับกระดูกร่วมกับความผิดพลาดในการวางแผนรักษาที่ใช้การผสาน

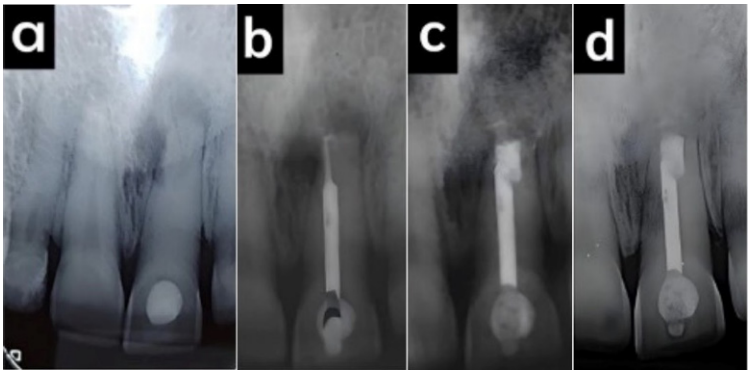

รูปที่ 11 แสดงการใช้เครื่องมือนำทางแบบยึดอยู่กับที่ในฟันตัดบนซ้ายซี่กลาง (21) ที่มีคลองรากตีบตันและเกิดผลแทรกซ้อน; (a) ภาพถ่ายรังสีรอบปลายรากก่อนการรักษา; (b) ภาพถ่ายรังสีรอบปลายรากหลังการรักษาโดยใช้เครื่องมือนำทาง และเกิดผลแทรกซ้อนทะลุด้านข้างบริเวณปลายรากฟัน; (c) ภาพถ่ายรังสีรอบปลายรากหลังการรักษาโดยการศัลยกรรมเอ็นโดดอนต์; (d) ภาพถ่ายรังสีรอบปลายรากติดตามผลการรักษา 2 ปี (ปรับปรุงภาพมาจาก Tavares et al. (2022) (44))

ข้อมูลโดยมนุษย์ (manual merging) ซึ่งมีความแม่นยำน้อยกว่าการผสานข้อมูลโดยปัญญาประดิษฐ์ (artificial intelligence merging)

รวมถึงพบรายงานการเกิดผลแทรกซ้อนคือการกรอเป็นขั้น (ledge) ในฟันหน้าล่างที่คลองรากตีบตัน (รูปที่ 12) จากการศึกษาของ Ishak และคณะ (33) ซึ่งเกิดจากการใช้หัวกรอขนาดใหญ่เจาะขยายขอบเขตโพรงฟันลงไปเกินส่วนกึ่งกลางราก (รูปที่ 12b) ผู้ศึกษาแนะนำว่าไม่ควรขยายขอบเขตของโพรงฟันลงไปเกินกว่าส่วนกึ่งกลางราก แต่หากมีการตีบตันจนถึงส่วนปลายรากและจำเป็นต้องขยายขอบเขตลงไป แนะนำให้ใช้หัวกรอที่ส่วนปลายมีลักษณะเป็นทรงกรวย (conical shape) เช่น SS white endo guide drill (รูปที่ 12c)

ทั้งนี้การใช้เครื่องมือนำทางแบบยึดอยู่กับที่พบข้อจำกัดของการเข้าทำงานบริเวณฟันหลังในผู้ป่วยที่อ้าปากได้จำกัด จึงแนะนำให้ประเมินระยะอ้าปากของผู้ป่วยก่อน (2) หรือปรับแต่งแผ่นแบบ เช่น ในการศึกษาของ Buchgreitz และคณะ (49) ซึ่งปรับแต่งแผ่นแบบเป็นลักษณะ intra-coronal technique ใช้ในฟันหลังของผู้ป่วยที่อ้าปากได้น้อย (รูปที่ 13) ในขณะที่เครื่องมือนำทางแบบพลวัตไม่พบข้อจำกัดในด้านนี้

นอกจากนี้ ในการทบทวนวรรณกรรมยังพบว่า หัวกรอเจาะที่ใช้ในการศึกษาต่างๆมีขนาดแตกต่างกัน โดยพบการใช้หัวกรอขนาดเส้นผ่านศูนย์กลางตั้งแต่ 0.6 มิลลิเมตร ไปจนถึงขนาด 1.5 มิลลิเมตร การศึกษาของ Connert และคณะ (34) ที่ศึกษาการใช้เครื่องมือนำทางในฟันหน้าล่างแนะนำให้ใช้หัวกรอเจาะเล็กขนาดประมาณ 0.85 มิลลิเมตร เพื่อลดการสูญเสียเนื้อฟัน อย่างไรก็ตามขนาดของหัวกรอเจาะที่เล็กลงจะมีความยืดหยุ่น (flexibility) มากขึ้นจึงทำให้เกิดการเบี่ยงเบนที่มากขึ้น และขนาดของหัวกรอเจาะยังสัมพันธ์กับการเกิดความร้อนซึ่งส่งผลกระทบต่อเอ็นยึดปริทันต์ (periodontal ligament) และสัมพันธ์กับการเกิดแรงต่อรากซึ่งเมื่อร่วมกับความร้อนจะทำให้เกิดรอยร้าวขนาดเล็ก (microcrack) ในรากฟันได้ (32,34,39) โดยหัวกรอเจาะขนาดใหญ่จะทำให้เกิดความร้อนและแรงต่อรากมากกว่าหัวกรอเจาะขนาดเล็ก (81)

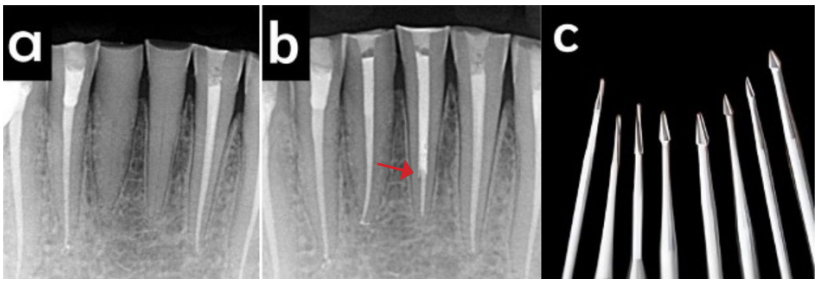

รูปที่ 12 (a) ภาพถ่ายรังสีก่อนการรักษาในฟันตัดหน้าล่างซี่กลาง (31,41); (b) ภาพถ่ายรังสีหลังอุดคลองราก (ลูกศรสีแดงบ่งชี้การกรอเป็นขั้น); (c) หัวกรอ SS white endo guide drill (ปรับปรุงภาพมาจาก Ishak, et al.(2020) (33))

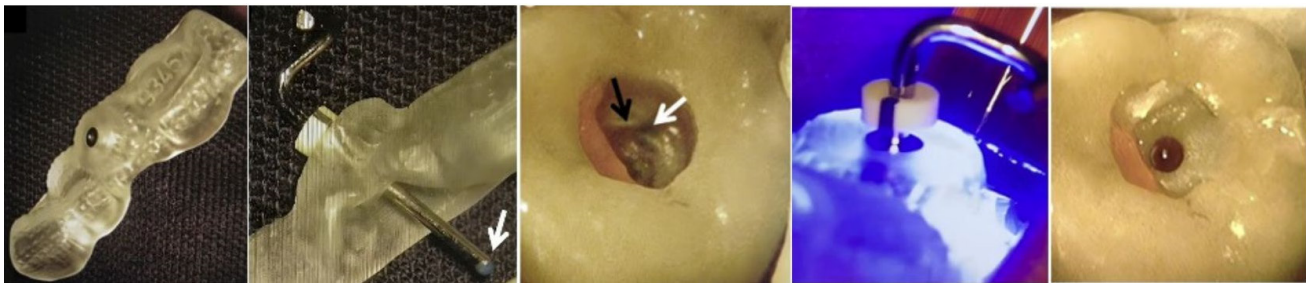

รูปที่ 13 Intra-coronal guide technique (ปรับปรุงภาพมาจาก Buchgreitz, et al.(2019) (49))

การรื้อเดือยฟันสำเร็จรูปในการรักษาคลองรากฟันซ้ำด้วยวิธีอนุรักษ์

จากการศึกษาในห้องทดลองและรายงานผู้ป่วยที่ใช้เครื่องมือนำทางในการรื้อเดือยฟันสำเร็จรูป พบว่าส่วนใหญ่สามารถรื้อได้สำเร็จ และเกิดการเบี่ยงเบนไปจากแผนการรักษาน้อยกว่าการใช้วิธีดั้งเดิมอย่างมีนัยสำคัญลดเวลาในการทำหัตถการและไม่พบผลแทรกซ้อน (53-58) (รูปที่ 14)

ทั้งนี้ การรื้อเดือยฟันโดยใช้เครื่องมือนำทางเป็นเพียงการเจาะลงไปในแกนกลางของเดือยฟันสำเร็จรูปจะยังเหลือเศษเดือยฟันรอบนอกติดตามผนังคลองรากและจำเป็นต้องใช้หัวกรออัลตราโซนิกส์ (ultrasonic tips) กะเทาะออกภายใต้กล้องจุลทรรศน์ทางทันตกรรมในภายหลัง แต่ก็สามารถกำจัดออกได้ง่าย (57) (รูปที่ 15)

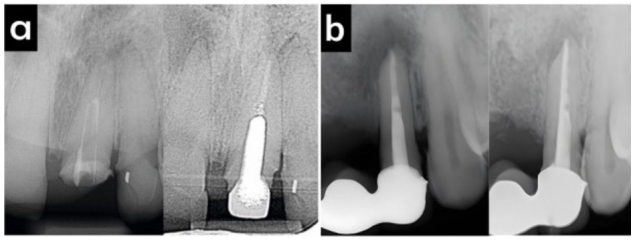

รูปที่ 14 แสดงการใช้เครื่องมือนำทางช่วยรื้อเดือยฟันสำเร็จรูปและรักษารากฟันซ้ำ; (a) ภาพถ่ายรังสีรอบปลายรากก่อนและหลังการรักษารากฟันซ้ำในฟันตัดบนซ้ายซี่กลางโดยใช้เครื่องมือนำทางแบบยึดอยู่กับที่ (ปรับปรุงภาพมาจาก Schwindling, et al. (2019) (55)); (b) ภาพถ่ายรังสีรอบปลายรากก่อนและหลังการรักษารากฟันซ้ำในฟันตัดบนซ้ายซี่ข้าง โดยใช้เครื่องมือนำทางแบบพลวัต (ปรับปรุงภาพมาจาก Bardales- Alcocer, et al.(2021) (58))

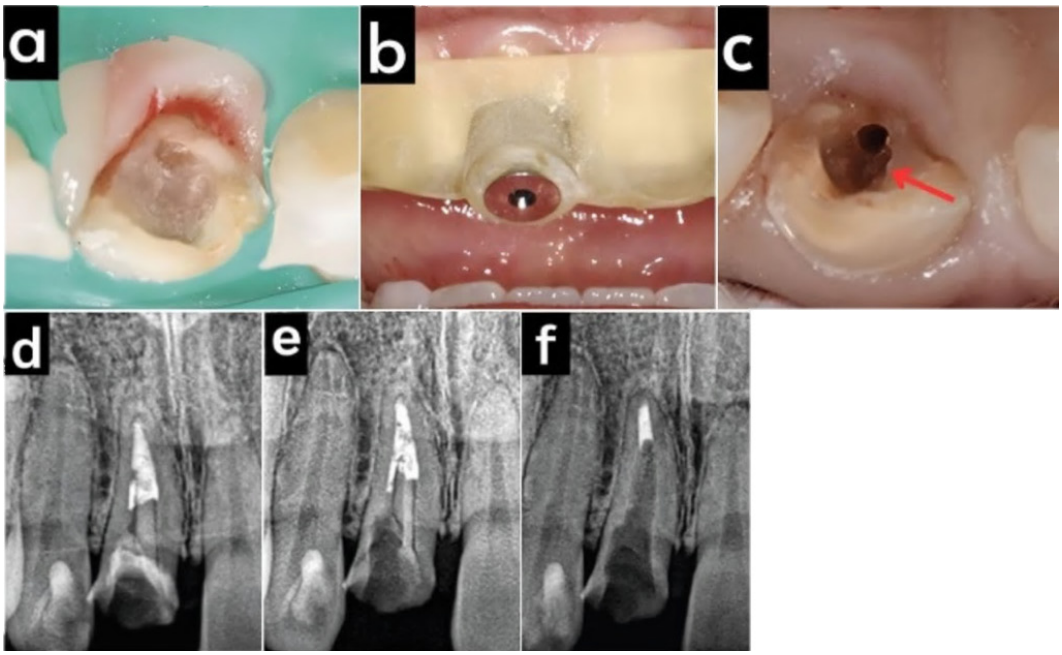

รูปที่ 15 แสดงการใช้เครื่องมือนำทางแบบยึดอยู่กับที่รื้อเดือยฟันสำเร็จรูปในการรักษาคลองรากฟันซ้ำด้วยวิธีอนุรักษ์; (a) ภาพถ่ายในช่องปากของฟันตัดบนขวาซี่ข้าง; (b) การใส่เครื่องมือนำทางแบบยึดอยู่กับที่ลงตำแหน่ง; (c) หลังรื้อเดือยฟันด้วยเครื่องมือนำทางแบบยึดอยู่กับที่ พบส่วนที่หลงเหลือของเดือยฟันติดตามผนังคลองรากฟัน (ลูกศรสีแดง); (d) ภาพถ่ายรังสีรอบปลายราก; (e) ภาพถ่ายรังสีหลังรื้อเดือยฟันด้วยเครื่องมือนำทางแบบยึดอยู่กับที่ พบส่วนที่หลงเหลือของเดือยฟันติดตามผนังคลองรากฟัน (ลูกศรสีแดง); (f) ภาพถ่ายรังสีหลังใช้หัวกรออัลตราโซนิกส์กะเทาะเศษเดือยฟันออกภายใต้กล้องจุลทรรศน์ทางทันตกรรม (ปรับปรุงภาพมาจาก Cho, et al.(2021) (57))

ข้อจำกัดของการใช้เครื่องมือนำทางในการรื้อเดือยฟันสำเร็จรูป คือ ในขั้นวางแผนการรักษาอาจพบภาพรบกวนหรือเส้นแถบสีดำ (beam hardening) ที่เกิดจากวัสดุคอมโพสิตเรซินซีเมนต์ และเดือยฟันสำเร็จรูปในภาพถ่ายรังสีส่วนตัดอาศัยคอมพิวเตอร์ชนิดโคนบีม ทำให้แปลผลผิดพลาดและเกิดความคลาดเคลื่อนในการวางแผนการรักษา ซึ่งอาจจะนำไปสู่ความล้มเหลวในการรักษาได้ (54,55)

2. งานศัลยกรรมเอ็นโดดอนต์

ในการเปรียบเทียบความแม่นยำของการทำศัลยกรรมเอ็นโดดอนต์โดยใช้เครื่องมือนำทางเทียบกับวิธีดั้งเดิม พบว่ามีอัตราสำเร็จในการระบุตำแหน่งปลายรากฟันมากกว่าแบบวิธีดั้งเดิม และเกิดการเบี่ยงเบนน้อยกว่าวิธีดั้งเดิมอย่างมีนัยสำคัญ (60-65) การศึกษาส่วนใหญ่ใช้เครื่องมือนำทางแบบยึดอยู่กับที่ซึ่งสามารถใช้ได้ทั้งในฟันหน้า (68-69) (รูปที่ 16) และฟันหลัง (70-77) ซึ่งผ่าตัดได้สำเร็จและไม่เกิดผลแทรกซ้อน มีประโยชน์มากในผู้ป่วยที่เข้าทำงานได้ยาก หรือในผู้ป่วยที่รอยโรคปลายรากฟันไม่ทะลุกระดูกคอร์ติคัล

เครื่องมือนำทางทั้ง 2 ชนิดสามารถลดการสูญเสียเนื้อฟันได้มากกว่าการใช้วิธีดั้งเดิม และยังพบว่าการศึกษาที่ใช้แผ่นแบบชนิดระบุตำแหน่งบริเวณที่จะทำการกรอตัดกระดูก (orient cortical penetration) หรือการผ่าตัดช่องกระดูก (bone window) สามารถนำชิ้นกระดูกที่ได้จากการผ่าตัดมาปลูกถ่ายคืนให้ตัวผู้ป่วยซึ่งจะช่วยส่งเสริมการหายของกระดูกอีกด้วย (71-73) (รูปที่ 17)

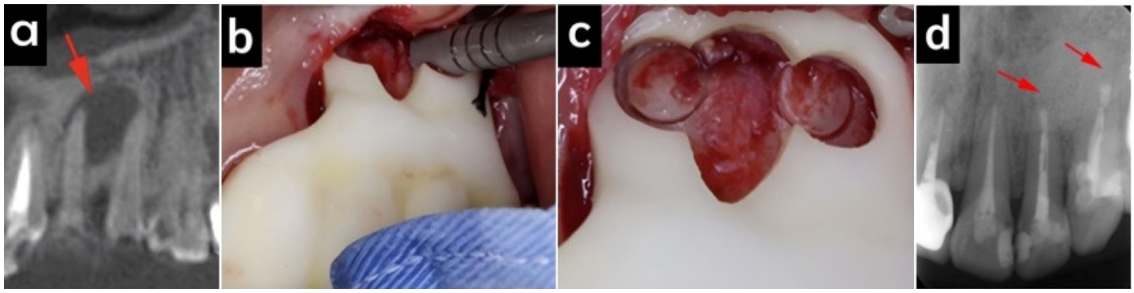

รูปที่ 16 แสดงการใช้เครื่องมือนำทางแบบยึดอยู่กับที่ชนิดระบุตำแหน่งบริเวณที่จะทำการกรอตัดกระดูกในการผ่าตัดปลายรากฟันตัดบนซี่ข้างและฟันเขี้ยวบนซ้าย โดยทำการรักษารากฟันเชิงอนุรักษ์ก่อนผ่าตัดปลายราก; (a) ภาพถ่ายรังสีส่วนตัดอาศัยคอมพิวเตอร์ชนิดโคนบีมก่อนการรักษา; (b-c) การใช้เครื่องมือนำทางผ่าตัดกระดูก; (d) ภาพถ่ายรังสีหลังผ่าตัดและอุดย้อนปลายรากฟันซี่ 22,23 ด้วย mineral trioxide aggregate (MTA) (ปรับปรุงภาพจาก Ye, et al.(2018) (69))

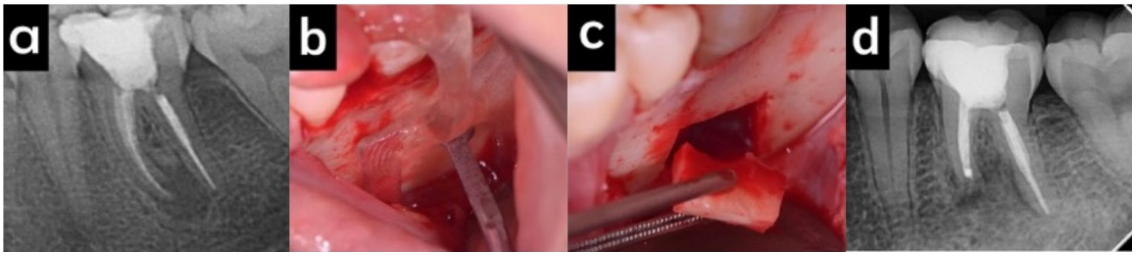

รูปที่ 17 แสดงการใช้เครื่องมือนำทางแบบยึดอยู่กับที่ชนิดระบุตำแหน่งบริเวณที่จะทำการกรอตัดกระดูกในการผ่าตัดปลายรากฟันใกล้กลาง (Mesial root) ของซี่ฟันกรามล่างซ้ายซี่ที่ 1; (a) ภาพถ่ายรังสีรอบปลายรากก่อนการรักษา; (b) การตัดกระดูกโดยใส่แผ่นแบบ; (c) ลักษณะช่องกระดูก; (d) ภาพถ่ายรังสีหลังผ่าตัดและอุดย้อนปลายรากฟันด้านใกล้กลางด้วย Mineral Trioxide Aggregate (MTA) (ปรับปรุงภาพจาก Chaves, et al.(2022) (73))

ทั้งนี้ การใช้เครื่องมือนำทางแบบพลวัตในงานศัลยกรรมเอ็นโดดอนต์สามารถลดเวลาที่ใช้ในการผ่าตัดได้มาก (66,67) ในขณะที่เครื่องมือนำทางแบบยึดอยู่กับที่สามารถลดเวลาในการผ่าตัดได้เพียงเล็กน้อยเมื่อเทียบกับวิธีดั้งเดิม (61,64) แต่ยังไม่พบการศึกษาเปรียบเทียบการใช้เครื่องมือนำทางแบบยึดอยู่กับที่และเครื่องมือนำทางแบบพลวัตในงานศัลยกรรมเอ็นโดดอนต์

อย่างไรก็ตาม ยังพบว่ามีรายงานการเกิดผลแทรกซ้อนขึ้น โดยพบการตัดปลายรากไม่สมบูรณ์ในการใช้เครื่องมือนำทางแบบพลวัต (67) และเกิดรอยเจาะเกิน (overpenetration) ที่แผ่นกระดูกคอร์ติคัลด้านเพดานในการใช้เครื่องมือนำทางแบบยึดอยู่กับที่ (59) ซึ่งสามารถป้องกันได้โดยใช้หัวกรอเจาะกลวงที่มีขีดแสดงความลึก (trephine bur with depth mark) หรือหัวกรอเจาะกลวงที่มีตัวหยุด (trephine bur with stop) (2,58) (รูปที่ 18) พบการเบี่ยงเบนซึ่งแปรผันตรงกับความยาวของหัวกรอเจาะกลวง กล่าวคือ การใช้หัวกรอเจาะกลวงที่ยาวขึ้นจะทำให้มีโอกาสเกิดการเบี่ยงเบนได้มากขึ้น พบหัวกรอเจาะกลวงหักขณะกรอและติดค้างอยู่ในส่วนของกระดูก (trephine fracture) (รูปที่ 19a) และพบแผ่นแบบแตกหัก (template fracture) โดยพบมากบริเวณส่วนค้ำยันปลอก (sleeve housing) (รูปที่ 19b)

การศึกษาของ Kinariwala และคณะ (2) แนะนำให้ออกแบบให้ส่วนค้ำยันบริเวณปลอกให้มีความหนาและแข็งแรงเพียงพอ อยู่ในตำแหน่งที่เหมาะสม โดยไม่ห่างจากตัวของแผ่นแบบ (body of template) มากเกินไป เช่น ส่วนค้ำยันบริเวณปลอกแบบสามเหลี่ยม (triangular sleeve housing) เพื่อต้านทานการแตกหักขณะกรอเจาะกระดูก (รูปที่ 20)

ในการศึกษาของ Nagy และคณะ (82) พบว่าการใช้เครื่องมือนำทางแบบยึดอยู่กับที่ชนิดที่ใช้การกำหนดทิศทางหัวกรอกลวงเพื่อทำการตัดกระดูกร่วมกับการตัดปลายรากฟัน ทำให้เกิดลักษณะครึ่งวงกลม (semicircular) คล้ายพระจันทร์เสี้ยว (crescent shape) ที่บริเวณปลายราก ในการศึกษาได้ติดตามผลที่ 3 ปีหลังผ่าตัด พบว่าเกิดการละลายบริเวณที่มีลักษณะเป็นขอบคม แต่ก็มีการหายของรอยโรครอบปลายรากอย่างสมบูรณ์ ผู้ศึกษาแนะนำให้ใช้หัวกรออัลตราโซนิกส์กรอมนบริเวณขอบคมเพื่อส่งเสริมให้เกิดการยึดติดของ

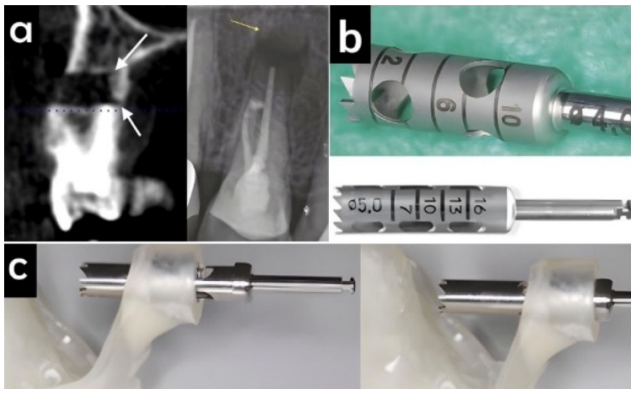

รูปที่ 18 (a) แสดงรอยเจาะเกินที่แผ่นกระดูกคอร์ติคัลด้านเพดานในภาพรังสี CBCT และภาพรังสีรอบปลายรากฟัน (overpenetration); (b) หัวกรอเจาะกลวงที่มีขีดแสดงความลึก; (c) หัวกรอเจาะกลวงที่มีตัวหยุด (ปรับปรุงภาพมาจาก Kinariwala and Samaranayake. (2021) (2))

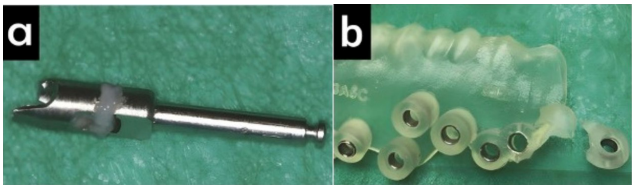

รูปที่ 19 (a) หัวกรอเจาะกลวงหักขณะกรอและติดค้างอยู่ในส่วนของกระดูก; (b) แผ่นแบบแตกหัก (ปรับปรุงภาพมาจาก Kinariwala and Samaranayake. (2021) (2))

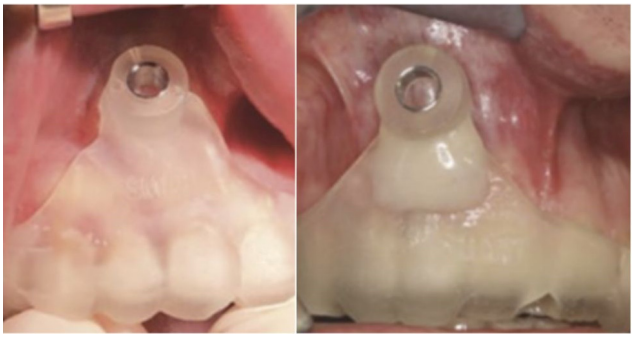

รูปที่ 20 แผ่นแบบนำทางแบบยึดอยู่กับที่ที่ใช้ในงานศัลยกรรมเอ็นโดดอนต์; ส่วนค้ำยันบริเวณปลอกแบบสามเหลี่ยม (ปรับปรุงภาพมาจาก Kinariwala and Samaranayake. (2021) (2))

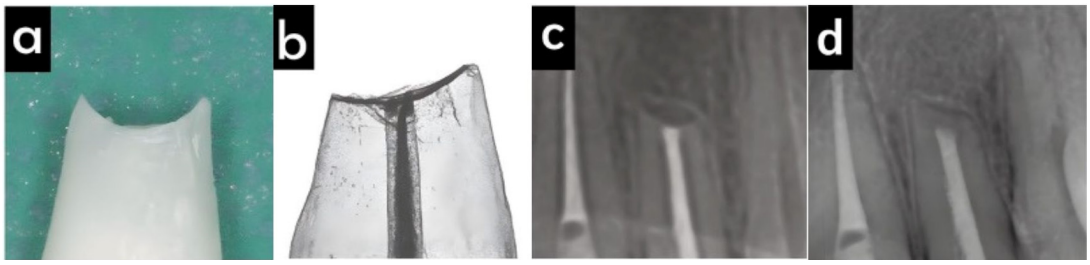

รูปที่ 21 ลักษณะรูปร่างของปลายรากฟันหลังผ่าตัดปลายรากฟันด้วยหัวกรอกลวง; (a) การตัดปลายรากฟันที่ถูกถอนโดยมีลักษณะคล้ายพระจันทร์เสี้ยว; (b) ลักษณะคล้ายพระจันทร์เสี้ยวในภาพ micro-CT; (c) ภาพถ่ายรังสีรอบปลายรากฟันติดตามผลหลังการผ่าตัดปลายราก 6 เดือน; (d) ภาพถ่ายรังสีรอบปลายรากฟันติดตามผลหลังการผ่าตัดปลายราก 3 ปี (ปรับปรุงภาพมาจาก Kinariwala and Samaranayake. (2021) (2))

เอ็นปริทันต์ที่ดีขึ้น (รูปที่ 21) และยังต้องศึกษาเพิ่มเติมต่อไปว่าลักษณะของปลายรากที่เว้าครึ่งวงกลมนี้จะทำให้เกิดผลแทรกซ้อนอื่นๆ หรือเกิดความล้มเหลวของการรักษาตามมาหรือไม่

3. งานอื่นๆในขอบเขตวิทยาเอ็นโดดอนต์

การตัดแบ่งฟันเชื่อมที่มีรากเชื่อมกัน

Sato และคณะ (79) รายงานการใช้เครื่องมือนำทางแบบยึดอยู่กับที่ในการผ่าแบ่งฟันเชื่อมของฟันตัดบนขวาซี่ข้างกับฟันเกินในผู้ป่วยเด็กชายอายุ 10 ปี โดยลักษณะทางคลินิกพบตัวฟันเป็นรูปง่าม (bifid crown) ในภาพถ่ายรังสี 3 มิติ แสดงซี่ฟันตัดและฟันเกินที่มีรากเชื่อมกันจนถึงส่วนกึ่งกลางราก ร่วมกับมีปลายรากที่ยังสร้างไม่สมบูรณ์ (immature root apex) ตำแหน่งรากของฟันเชื่อมอยู่ใกล้กับหน่อฟันเขี้ยวแท้บนขวา ซึ่งยังไม่ขึ้นในช่องปาก (รูปที่ 22)

ผู้ป่วยได้รับการรักษาโดยใช้เครื่องมือนำทางแบบยึดอยู่กับที่ช่วยในการแบ่งฟันเชื่อมออกเป็น 2 ซี่ จากนั้นนำฟันตัดบนขวาซี่ข้างใส่กลับในเบ้าฟันที่เตรียมไว้แล้วยึดฟันด้วยวัสดุใยแก้ว (fiberglass) และวัสดุวัสดุคอมโพสิตชนิดไหลแผ่ได้ (flowable composite) เป็นเวลา 2 สัปดาห์ (รูปที่ 23)

โดยในการติดตามผลการรักษาที่ 2 สัปดาห์ทำการถอดเฝือกยึดฟัน พบว่าผู้ป่วยไม่มีอาการใดๆ จากนั้นติดตามอาการต่อที่ 3 เดือน พบว่าผู้ป่วยไม่มีอาการ แต่ฟันซี่ดังกล่าวไม่ตอบสนองต่อการทดสอบความมีชีวิตของฟัน และเริ่มสังเกตเห็นเงาดำของรอยโรคปลายรากฟันในภาพถ่ายรังสีสองมิติ หลังจากติดตามอาการต่อที่ 6 เดือน ไม่พบการเปลี่ยนแปลง จึงเริ่มรักษาคลองรากฟัน และติดตามอาการที่ 14 เดือน พบการหายของรอยโรคปลายรากฟันในภาพถ่ายรังสีสองมิติ (รูปที่ 24)

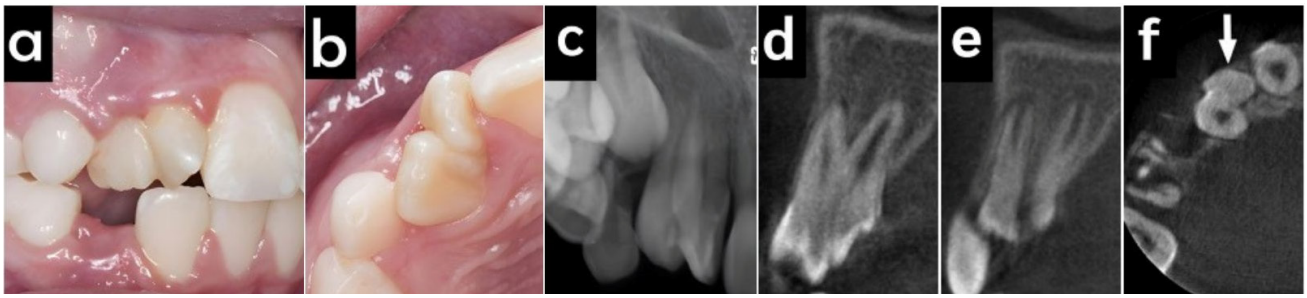

รูปที่ 22 แสดงฟันเชื่อมของฟันตัดบนขวาซี่ข้างกับฟันเกิน; (a-b) ลักษณะทางคลินิกพบตัวฟันเป็นรูปง่าม (bifid crown); (c) ภาพถ่ายรังสีรอบปลายฟัน; (d-e) ภาพถ่ายรังสี 3 มิติ ในแนวระนาบหน้าหลัง (ปรับปรุงภาพมาจาก Sato, et al. (2021) (79))

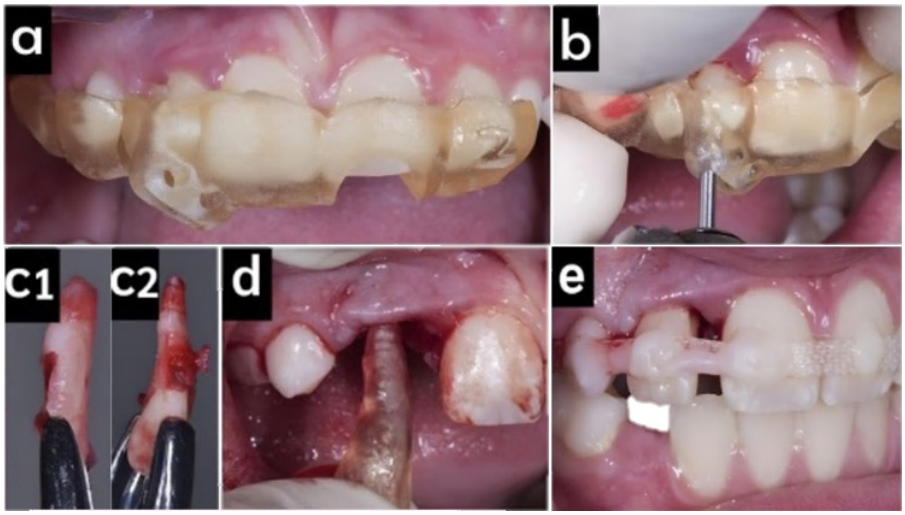

รูปที่ 23 แสดงขั้นตอนการผ่าแบ่งฟันฟันตัดบนขวาซี่ข้างกับฟันเกินโดยใช้เครื่องมือนำทางแบบยึดอยู่กับที่; (a) ใส่แผ่นแบบลงในตำแหน่ง; (b) ผ่าแบ่งฟันโดยใช้หัวกรอเร็ว #862-012; (c1) ส่วนของฟันเชื่อมหลังผ่าแบ่งที่ตำแหน่งอยู่ด้านริมฝีปาก; (c2) ส่วนของฟันเชื่อมหลังผ่าแบ่งที่ตำแหน่งอยู่ด้านเพดาน; (d) เตรียมเบ้าฟันโดยใช้แบบพิมพ์ฟัน 3 มิติ; (e) ยึดฟันด้วยวัสดุใยแก้วและวัสดุคอมโพสิตชนิดไหลแผ่ได้ (ปรับปรุงภาพมาจาก Sato, et al. (2021) (79))

รูปที่ 24 ติดตามผลหลังการรักษา; (a) ภาพถ่ายในช่องปากที่ 2 สัปดาห์ และ 3, 6 และ 14 เดือนหลังจาก การผ่าแบ่งฟันเชื่อมและปลูกถ่ายฟันให้ตนเองตามลำดับ; (b) ภาพถ่ายรังสีรอบปลายรากฟันที่ 2 สัปดาห์ และ 3, 6, 6 เดือน 2 สัปดาห์ และ 14 เดือนหลังจากการผ่าแบ่งฟันเชื่อมและปลูกถ่ายฟันให้ตนเองตามลำดับ (ปรับปรุงภาพมาจาก Sato, et al. (2021) (79))

การใช้เครื่องมือนำทางแบบยึดอยู่กับที่ช่วยในการผ่าแบ่งฟันนั้นมีความแม่นยำ ช่วยลดความเสี่ยงการเกิดฟันแตกขณะถอน ลดความเสี่ยงการกรอตัดโดนหน่อฟันและอวัยวะสำคัญข้างเคียง ช่วยลดระยะเวลานอกช่องปาก (extraoral operation time) และยังสามารถเตรียมเบ้าฟันที่เหมาะสมสำหรับการยึดฟันกลับเข้าที่เดิมได้โดยการใช้ฟันแบบพิมพ์ 3 มิติ แม้ว่าการใช้เครื่องมือนำทางจะทำให้ผู้ป่วยจะต้องได้รับรังสีเพิ่มมากขึ้น มีค่าใช้จ่ายเพิ่มขึ้น แต่ก็มีโอกาสสำเร็จในการรักษาที่สูงขึ้นเช่นเดียวกัน

การจัดตำแหน่งฟันที่เคลื่อนผิดตำแหน่งกลับเข้าที่ในตำแหน่งเดิม

Jha และคณะ (80) ได้รายงานผู้ป่วยซึ่งใช้เครื่องมือนำทางแบบยึดอยู่กับที่จัดตำแหน่งฟันที่ได้รับอุบัติเหตุมา 2 วัน โดยเป็นฟันตัดบนขวาซี่กลาง และได้รับการวินิจฉัยว่าเกิดการเคลื่อนที่ด้านข้างเหตุแรงกระแทก (lateral luxation) ร่วมกับมีการแตกหักของแผ่นกระดูกคอร์ติคัลด้านริมฝีปาก (รูปที่ 25)

จึงวางแผนยึดฟันกลับเข้าที่ในแผนการรักษาเสมือนจริง (virtual repositioning) และพิมพ์แผ่นแบบออกมาเพื่อใช้จัดตำแหน่งฟันในช่องปากและช่วยยึดกับเฝือกยึดฟัน (รูปที่ 26)

ข้อดีของใช้เครื่องมือนำทางแบบยึดอยู่กับที่จัดตำแหน่งฟันคือช่วยลดความผิดพลาดของมนุษย์ (human errors) เมื่อเทียบกับการจัดตำแหน่งฟันเข้าสู่ตำแหน่งเดิมโดยการใช้นิ้วกด ช่วยกำหนดความยาวและรูปร่างของลวดยึดฟันที่แน่นอนก่อนการยึดจริงในช่องปาก และช่วยประคองฟันให้อยู่กับที่ (stabilize) ทำให้ยึดเฝือกยึดฟันง่ายขึ้น อย่างไรก็ตามการใช้เครื่องมือนำทางช่วยยังคงมีข้อจำกัดในเรื่องการรับรังสีมากขึ้น ใช้เวลารักษามากขึ้นจากขั้นตอนการวางแผนและออกแบบแผ่นแบบ รวมถึงผลการรักษาในการจัดตำแหน่งฟันซี่เดียวอาจไม่แตกต่างจากการยึดฟันกลับแบบดั้งเดิมมากนัก ผู้ศึกษาแนะนำว่าอาจประยุกต์ใช้ในกรณีที่ฟันเคลื่อนผิดตำแหน่งหลายๆซี่ร่วมกับมีกระดูกเบ้าฟันแตกหักได้

รูปที่ 25 (a) แสดงภาพถ่ายในช่องปากและภาพถ่ายรังสีรอบปลายรากฟันตัดบนขวาซี่กลาง ซึ่งได้รับการวินิจฉัยว่าเกิดการเคลื่อนที่ด้านข้างเหตุแรงกระแทก; (b) ภาพถ่ายรังสีส่วนตัดอาศัยคอมพิวเตอร์ชนิดโคนบีมในระนาบตัดขวางและระนาบซ้ายขวาแสดงการแตกหักของแผ่นกระดูกคอร์ติคัลด้านริมฝีปากและฟันที่เคลื่อนที่จากตำแหน่งเดิม (ปรับปรุงภาพมาจาก Jha, et al. (2022) (80))

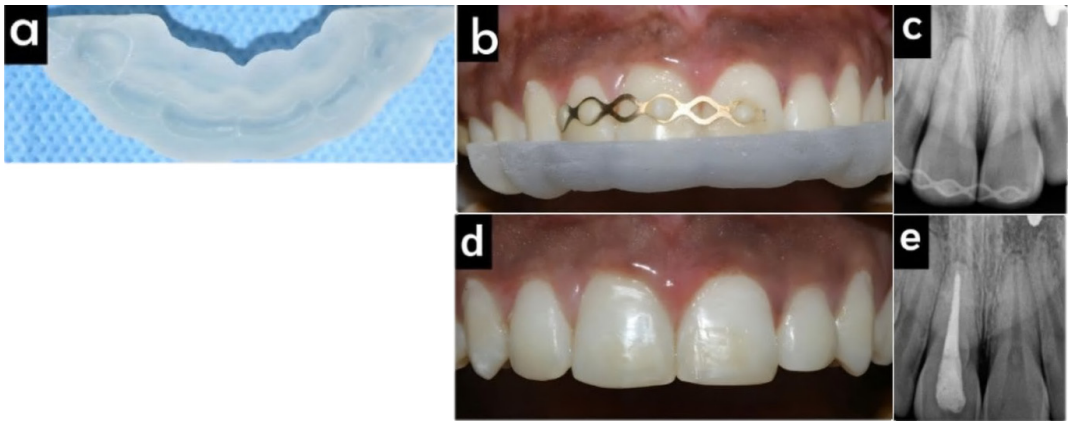

รูปที่ 26 แสดงขั้นตอนการใช้เครื่องมือนำทางแบบยึดอยู่กับที่จัดตำแหน่งฟัน; (a) ชิ้นงานแผ่นแบบ; (b) การจัดตำแหน่งฟันกลับเข้าที่ด้วยแผ่นแบบและยึดฟันด้วยเฝือกยึดฟัน; (c) ภาพถ่ายรังสีรอบปลายรากหลังยึดฟันทันที; (d) ภาพในช่องปากหลังจากถอดเฝือกยึดฟัน ; (e) ภาพถ่ายรังสีรอบปลายรากภายหลังการรักษา (ปรับปรุงภาพมาจาก Jha, et al. (2022) (80))

บทสรุป

จากการทบทวนวรรณกรรม พบว่าการใช้เครื่องมือนำทางยังเป็นเรื่องที่ค่อนข้างใหม่ในงานสาขาวิทยาเอ็นโดดอนต์ โดยเฉพาะการใช้เครื่องมือนำทางแบบพลวัต จึงยังต้องการการศึกษาเพิ่มเติมที่มีความน่าเชื่อถือมากขึ้นเกี่ยวกับความแม่นยำ อัตราการเกิดผลแทรกซ้อน และอัตราผลสำเร็จในระยะยาว ปัจจุบันยังไม่มีข้อสรุปหรือข้อบ่งชี้ที่ชัดเจนในการใช้เครื่องมือนำทาง แต่ก็เป็นหนึ่งในทางเลือกที่สามารถทำได้และมีโอกาสประสบความสำเร็จในการรักษา ในอนาคตหากมีการพัฒนาซอฟต์แวร์ต่างๆให้ใช้งานง่ายขึ้น เฉพาะเจาะจงกับการวางแผนการรักษาในทางวิทยาเอ็นโดดอนต์มากขึ้น และหากสามารถเข้าถึงอุปกรณ์ต่างๆง่ายขึ้น มีต้นทุนการผลิตลดลง อาจส่งผลให้แนวโน้มการใช้เครื่องมือนำทางสำหรับงานวิทยาเอ็นโดดอนต์เป็นที่นิยมเพิ่มขึ้น และมีโอกาสถูกนำไปพัฒนาต่อให้ประยุกต์ใช้งานได้หลากหลายขึ้นเช่นกัน

เอกสารอ้างอิง

1. Keir DM, Pinheiro LR, Pinheiro MCR, Cortes ARG. Digital workflow in endodontics. In: Cortes ARG., editor. Digital dentistry: a step-by-step guide and case atlas. 1st ed. New Jersey: John Wiley & Sons; 2022. p. 625-40.
2. Kinariwala N, Samaranayake L. Guided endodontics [Internet]. Springer International Publishing. 2021 [cited 2023 Feb 9]. Available from: https://doi.org/10.1007/978-3-030-55281-7
3. Nahmias Y. Dynamic endodontic navigation: a case report. Oral health. 2019;109:49-56.
4. Gambarini G, Galli M, Stefanelli LV, Nardo DD, Morese A, Seracchiani M, et al. Endodontic microsurgery using dynamic navigation system: a case report. J Endod. 2019;45(11):1397-402.
5. Kfir A, Telishevsky-Strauss Y, Leitner A, Metzger Z. The diagnosis and conservative treatment of a complex type 3 dens invaginatus using cone beam computed tomography (CBCT) and 3D plastic models. Int Endod J. 2013;46(3):275-88.
6. Ali A., Arslan H. Guided endodontics: a case report of maxillary lateral incisors with multiple dens invaginatus. Restor Dent Endod 2019; 44(4):e38. doi: 10.5395/rde.2019.44.e38.
7. Ali A., Arslan H., Jethani B. Conservative management of type II dens invaginatus with guided endodontic approach: a case series. J Conserv Dent. 2019;22(5):503-8.
8. Macho AZ, Ferreiroa A, Rico-Romano C, Alonso-Ezpeleta LÓ, Mena-Álvarez J. Diagnosis and endodontic treatment of type II dens invaginatus by using cone-beam computed tomography and splint guides for cavity access. J Am Dent Assoc. 2015;146(4):266-70.
9. Mena-Alvarez J, Rico-Romano C, Lobo-Galindo AB, Zubizarreta-Macho A. Endodontic treatment of dens evaginatus by performing a splint guided access cavity. J Esthet Restor Dent. 2017;29(6): 396-402.
10. Zehnder MS, Connert T, Weiger R, Krastl G, Kühl S. Guided endodontics: accuracy of a novel method for guided access cavity preparation and root canal location. Int Endod J. 2016;49(10):966-72.
11. Connert T, Zehnder MS, Weiger R, Kühl S, Krastl G. Microguided endodontics: accuracy of a miniaturized technique for apically extended access cavity preparation in anterior teeth. J Endod. 2017;43(5):787-90.
12. Koch GK, Gharib H, Liao P, Liu H. Guided access cavity preparation using cost-effective 3D printers. J Endod. 2022;48(7):909-13.
13. Chaves GS, Silva JA, Capeletti LR, Silva EJNL, Estrela C, Decurcio DA. Guided access cavity preparation using a new simplified digital workflow. J Endod. 2023;49(1):89-95.
14. Leontiev W, Bieri O, Madörin P, Dagassan-Berndt D, Kühl S, Krastl G, et al. Suitability of magnetic resonance imaging for guided endodontics: proof of principle. J Endod. 2021;47(6):954-60.

15. Chong BS, Dhesi M, Makdissi J. Computer-aided dynamic navigation: a novel method for guided endodontics. Quintessence Int. 2019:50(3):196-202.
16. Pirani C, Spinelli A, Marchetti C, Gandolfi MG, Zamparini F, Prati C, et al. Use of dynamic navigation with an educational interest for finding of root canals. G Ital Endod. 2020;34(1):82-9.
17. Loureiro MAZ, Elias MRA, Capeletti LR, Silva JA, Siqueira PC, Chaves GS, et al. Guided endodontics: volume of dental tissue removed by guided access cavity preparation - an ex vivo study. J Endod. 2020;46(12):1907-12.
18. Choi Y, Jeon WS, Cho JM, Jeong HG, Shin Y, Park W. Access opening guide produced using a 3D printer (AOG-3DP) as an effective tool in difficult cases for dental Students. J Dent Educ. 2021;85(10):1640-5.
19. Kostunov J, Rammelsberg P, Klotz AL, Zenthöfer A, Schwindling FS. Minimization of tooth substance removal in normally calcified teeth using guided endodontics: an in vitro pilot study. J Endod. 2021;47(2): 286-90.
20. Wang D, Wang W, Li YJ, Wang YR, Hong T, Bai SZ, et al. The effects of endodontic access cavity design on dentine removal and effectiveness of canal instrumentation in maxillary molars. Int Endod J. 2021;54(12): 2290-9.
21. Ali A, Arslan H. Effectiveness of the static-guided endodontic technique for accessing the root canal through MTA and its effect on fracture strength. Clin Oral Investig. 2021;25(4):1989-95.
22. Connert T, Leontiev W, Dagassan-Berndt D, Kühl S, ElAyouti A, Krug R, et al. Real-time guided endodontics with a miniaturized dynamic navigation system versus conventional freehand endodontic access cavity preparation: substance loss and procedure time. J Endod. 2021; 47(10):1651-56.
23. Gambarini G, Galli M, Morese A, Stefanelli LV, Abduljabbar F, Giovarruscio M, et al. Precision of dynamic navigation to perform endodontic ultraconservative access cavities: a preliminary in vitro analysis. J Endod. 2020;46(9):1286-90.
24. Zubizarreta-Macho Á, Muñoz ADP, Deglow ER, Agustín-Panadero R, Álvarez JM. Accuracy of computer-aided dynamic navigation compared to computer-aided static procedure for endodontic access cavities: an in vitro study. J Clin Med. 2020;9(1):129.
25. Buchgreitz J, Buchgreitz M, Mortensen D, Bjørndal L. Guided access cavity preparation using cone-beam computed tomography and optical surface scans - an ex vivo study. Int Endod J. 2016;49(8):790-5.
26. Krug R, Reich S, Connert T, Kess S, Soliman S, Reymus M, et al. Guided endodontics: a comparative in vitro study on the accuracy and effort of two different planning workflows. Int J Comput Dent. 2020;23(2):119-28.
27. Connert T, Krug R, Eggmann F, Emsermann I, ElAyouti A, Weiger R, et al. Guided endodontics versus conventional access cavity preparation: a comparative study on substance loss using 3-dimensional–printed teeth. J Endod. 2019;45(3):327-31.
28. Torres A, Boelen GJ, Lambrechts P, Pedano MS, Jacobs R. Dynamic navigation: a laboratory study on the accuracy and potential use of guided root canal treatment. Int Endod J. 2021;54(9): 1659-67.
29. Jain SD, Carrico CK, Bermanis I. 3-Dimensional accuracy of dynamic navigation technology in locating calcified canals. J Endod. 2020;46(6): 839-45.
30. Jain SD, Saunders MW, Carrico CK, Jadhav A, Deeb JG, Myers GL. Dynamically navigated versus freehand access cavity preparation: a comparative study on substance loss using simulated calcified canals. J Endod. 2020;46(11):1745-51.

31. Dianat O, Nosrat A, Tordik PA, Aldahmash SA, Romberg E, Price JB, et al. Accuracy and efficiency of a dynamic navigation system for locating calcified canals. J Endod. 2020;46(11):1719-25.
32. Krastl G, Zehnder MS, Connert T, Weiger R, Kühl S. Guided endodontics: a novel treatment approach for teeth with pulp canal calcification and apical pathology. Dent Traumatol. 2016;32(3):240-6.
33. Ishak G, Habib M, Tohme H, Patel S, Bordone A, Perez C, et al. Guided endodontic treatment of calcified lower incisors: a case report. Dent J (Basel). 2020;8(3):74.
34. Connert T, Zehnder MS, Amato M, Weiger R, Kühl S, Krastl G. Microguided endodontics: a method to achieve minimally invasive access cavity preparation and root canal location in mandibular incisors using a novel computer-guided technique. Int Endod J. 2018;51(2):247-55.
35. Lara-Mendes STO., Barbosa CDFM, Machado VC, Santa-Rosa CC. A new approach for minimally invasive access to severely calcified anterior teeth using the guided endodontics technique. J Endod. 2018;44(10):1578-82.
36. Torres A, Shaheen E, Lambrechts P, Politis C, Jacobs R. Microguided endodontics: a case report of a maxillary lateral incisor with pulp canal obliteration and apical periodontitis. Int Endod J. 2019;52(4):540-9.
37. Hegde SG, Tawani G, Warhadpande M, Raut A, Dakshindas D, Wankhade S. Guided endodontic therapy: management of pulp canal obliteration in the maxillary central incisor. J Conserv Dent. 2019;22(6):607-11.
38. Loureiro MAZ, Silva JA, Chaves GS, Capeletti LR, Estrela C, Decurcio DA. Guided endodontics: the impact of new technologies on complex case solution. Aust Endod J. 2021;47(3):664-71.
39. Kaur G, Venkatesh KV, Sihivahanan D. Microguided endodontics: a case report of conservative approach for the management of calcified maxillary lateral incisors. Saudi Endod J. 2021;11(2):266-70.
40. Van der Meer WJ, Vissink A, Ng YL, Gulabivala K. 3D computer aided treatment planning in endodontics. J Dent. 2016;45:67-72.
41. Bordone A, Couvrechel C. Treatment of obliterated root canals using various guided endodontic techniques. G Ital Endod. 2020;34:23-34.
42. Tavares WLF, Viana AC, Machado VC, Henriques LCF, Sobrinho APR. Guided endodontic access of calcified anterior teeth. J Endod. 2018;44(7):1195-9.
43. Pujol ML, Vidal C, Mercadé M, Muñoz M, Ortolani-Seltenerich S. Guided endodontics for managing severely calcified canals. J Endod. 2021;47(2): 315-21.
44. Tavares WLF, Pedrosa NOM, Moreira RA, Braga T, Machado VC, Sobrinho APR, et al. Limitations and management of static-guided endodontics failure. J Endod. 2022;48(2):273-9.
45. Torres A, Lerut K, Lambrechts P, Jacobs R. Guided endodontics: use of a sleeveless guide system on an upper premolar with pulp canal obliteration and apical periodontitis. J Endod. 2021;47(1):133-9.
46. Casadei BA, Lara-Mendes STDO, Barbosa CFM, Araújo CV, Freitas CA, Machado VC, et al. Access to original canal trajectory after deviation and perforation with guided endodontic assistance. Aust Endod J. 2020;46(1):101-6.
47. Maia LM, Machado VC, Silva NRFA, Brito Júnior M, Silveira RR, Moreira Júnior G, et al. Case reports in maxillary posterior teeth by guided endodontic access. J Endod. 2019;45(2):214-8.
48. Santiago MC, Altoe MM, Azevedo Mohamed CPA, Oliveira LA, Salles LP. Guided endodontic treatment in a region of limited mouth opening: a case report of mandibular molar mesial root canals with dystrophic calcification. BMC Oral Health. 2022;22(1):37.

49. Buchgreitz J, Buchgreitz M, Bjørndal L. Guided endodontics modified for treating molars by using an intracoronal guide technique. J Endod. 2019;45(6):818-23.
50. Lara-Mendes STO., Barbosa CFM., Santa-Rosa CC, Machado VC. Guided endodontic access in maxillary molars using cone-beam computed tomography and computer-aided design/computer-aided manufacturing system: a case report. J Endodontics. 2018;44(5):875-9.
51. Tavares WLF, Machado VC, Fonseca FO, Vasconcellos BC, Guimarães LC, Viana ACD., et al. Guided endodontics in complex scenarios of calcified molars. Iran Endod J. 2020;15(1):50-6.
52. Dianat O, Gupta S, Price JB, Mostoufi B. Guided endodontic access in a maxillary molar using a dynamic navigation system. J Endod. 2021;47(4):658-62.
53. Perez C, Sayeh A, Etienne O, Gros CI, Mark A, Couvrechel C, et al. Microguided endodontics: accuracy evaluation for access through intraroot fibre-post. Aust Endod J. 2021;47(3):592-8.
54. Janabi A, Tordik PA, Griffin IL, Mostoufi B, Price JB, Chand P, et al. Accuracy and efficiency of 3-dimensional dynamic navigation system for removal of fiber post from root canal–treated teeth. J Endod. 2021;47(9):1453-60.
55. Schwindling FS, Tasaka A, Hilgenfeld T, Rammelsberg P, Zenthofer A. Three-dimensional-guided removal and preparation of dental root posts-concept and feasibility. J Prosthodont Res. 2020;64(1):104-8.
56. Alfadda A, Alfadley A, Jamleh A. Fiber post removal using a conservative fully guided approach: a dental technique. Case Rep Dent. 2022 Jul 22;2022:3752466. doi: 10.1155/2022/3752466.
57. Cho C, Jin HJ, Ha JH. Fiber-reinforced composite post removal using guided endodontics: a case report. Restor Dent Endod. 2021 Sep 23;46(4):e50. doi: 10.5395/rde.2021.46.e50.
58. Bardales-Alcocer J, Ramirez-Salomon M, Vega-Lizama E, Lopez-Villanueva M, Alvarado-Cardenas G, Serota KS, et al. Endodontic retreatment using dynamic navigation: a case report. J Endod. 2021;47(6):1007-13.
59. Antal M, Nagy E, Braunitzer G, Fráter M, Piffkó J. Accuracy and clinical safety of guided root end resection with a trephine: a case series. Head Face Med. 2019;15(1):30.
60. Pinsky HM, Champleboux G, Sarment DP. Periapical surgery using CAD/CAM guidance: preclinical results. J Endod. 2007;33(2):148-51.
61. Peng L, Zhao J, Wang ZH, Sun YC, Liang YH. Accuracy of root-end resection using a digital guide in endodontic surgery: an in vitro study. J Dent Sci. 2021;16(1):45-50.
62. Ackerman S, Aguilera FC, Buie JM, Glickman GN, Umorin M, Wang Q, et al. Accuracy of 3-dimensional-printed endodontic surgical guide: a human cadaver study. J Endod. 2019;45(5):615-8.
63. Fan Y, Glickman GN, Umorin M, Nair MK, Jalali P. A novel prefabricated grid for guided endodontic microsurgery. J Endod. 2019;45(5):606-10.
64. Gaffuri S, Audino E, Salvadori M, Garo ML, Salgarello S. Accuracy of a minimally invasive surgical guide in microsurgical endodontics: a human cadaver study. G Ital Endod. 2021;35:60-7.
65. Zubizarreta-Macho A, Castillo-Amature C, Montiel-Company JM, Mena-Álvarez J. Efficacy of computer-aided static navigation technique on the accuracy of endodontic microsurgery. A systematic review and meta-analysis. J Clin Med. 2021;10(2):313.
66. Martinho FC, Aldahmash SA, Cahill TY, Gupta S, Dianat O, Mostoufi B, et al. Comparison of the accuracy and efficiency of a 3-dimensional dynamic navigation system for osteotomy and

root-end resection performed by novice and experienced endodontists. J Endod. 2022;48(10): 1327-33.

67. Aldahmash SA, Price JB, Mostoufi B, Griffin IL, Dianat O, Tordik PA, et al. Real-time 3-dimensional dynamic navigation system in endodontic microsurgery: a cadaver study. J Endod. 2022;48(7):922-9.
68. Kim JE, Shim JS, Shin Y. A new minimally invasive guided endodontic microsurgery by cone beam computed tomography and 3-dimensional printing technology. Restor Dent Endod. 2019 Jul 25;44(3):e29. doi: 10.5395/rde.2019.44.e29.
69. Ye S, Zhao S, Wang W, Jiang Q, Yang X. A novel method for periapical microsurgery with the aid of 3D technology: a case report. BMC Oral Health.2018;18(1):85.
70. Ahn SY, Kim NH, Kim S, Karabucak B, Kim E. Computer-aided design/computer-aided manufacturing–guided endodontic surgery: guided osteotomy and apex localization in a mandibular molar with a thick buccal bone plate. J Endod. 2018;44(4):665-70.
71. Strbac GD, Schnappauf A, Giannis K, Moritz A, Ulm C. Guided modern endodontic surgery: a novel approach for guided osteotomy and root resection. J Endod. 2017;43(3):496-501.
72. Kim U, Kim S, Kim E. The application of “bone window technique” using piezoelectric saws and a CAD/CAM-guided surgical stent in endodontic microsurgery on a mandibular molar case. Restor Dent Endod. 2020 May 21;45(3):e27. doi: 10.5395/rde.2020.45.e27.
73. Chaves GS, Capeletti LR, Miguel JG, Loureiro MAZ, Silva EJNL., Decurcio DA. A novel simplified workflow for guided endodontic surgery in mandibular molars with a thick buccal bone plate: a case report. J Endod. 2022;48(7):930-5.
74. Liu Y, Liao W, Jin G, Yang Q, Peng W. Additive manufacturing and digital design assisted precise apicoectomy: a case study. Rapid Prototyp J. 2014;20(1):33-40.
75. Ray JJ, Giacomino CM, Wealleans JA, Sheridan RR. Targeted endodontic microsurgery: digital workflow options. J Endod. 2020;46(6):863-71.
76. Popowicz W, Palatynska-Ulatowska A, Kohli MR. Targeted endodontic microsurgery: computed tomography–based guided stent approach with platelet-rich fibrin graft: a report of 2 cases. J Endod. 2019;45(12): 1535-42.
77. Giacomino CM, Ray JJ, Wealleans JA. Targeted endodontic microsurgery: a novel approach to anatomically challenging scenarios using 3-dimensional printed guides and trephine burs - a report of 3 cases. J Endod. 2018;44(4):671-7.
78. Lu YJ, Chiu LH, Tsai LY, Fang CY. Dynamic navigation optimizes endodontic microsurgery in an anatomically challenging area. J Dent Sci. 2022;17(1):580-2.
79. Sato M, Garcia-Sanchez A, Sanchez S, Chen IP. Use of 3-dimensional–printed guide in hemisection and autotransplantation of a fusion tooth: a case report. J Endod. 2021;47(3):526-31.
80. Jha S, Balachandran R, Sharma S, Kumar V, Chawla A, Logani A. A novel approach to repositioning and stabilization of luxated tooth with displacement using a 3D printed guide. J Endod. 2022;48(7):936-42.
81. Hussey DL, Biagioni PA, McCullagh JJ, Lamey PJ. Thermographic assessment of heat generated on the root surface during post space preparation. Int Endod J. 1997;30(3):187-90.
82. Nagy E, Voneki B, Varsarhelyi L, Szenti I, Frater M, Kukovecz A, et al. An exploratory in vitro microcomputed tomographic investigation of the efficacy of semicircular apicoectomy performed with trephine Bur. Appl. Sci. 2023;13(16):9431.