Volume 1(2) July-December 2022

TEJ

# Thai Endodontic Journal (ENDOSARN)

*The official journal of the Thai Endodontic Association*

Interesting articles

- การรักษาภาวะฟันในฟันประเภทที่ 3 โดยวิธีการรักษาคลองรากฟันร่วมกับการทำเอ็มทีเอ เอเพคซิฟิเคชัน
- Sensitivity and specifcity of cone-beam computed tomography and micro-computed tomography in the detection of calcifed root canals
- การรักษาคลองรากฟันที่มีการตีบตันของคลองรากฟัน (root canal treatment in calcifed pulp canals)

ISSN 1685-3709

Text and Journal Publication Co., LTD.

# The Applications of Cone Beam Computed Tomography (CBCT) in Endodontics
# การประยุกต์ใช้ภาพรังสีซีบีซีทีในงานรักษาคลองรากฟัน

**ศุภชัย สุทธิมัณฑนกุล[1] (Supachai Sutimuntanakul)**

**กมลทิพย์ ส่งตระกูล[2] (Kamolthip Songtrakul)**

[1] Private Practice, Bangkok, Thailand

[2] Department of Endodontics, New York University College of Dentistry, New York, NY, USA.

**บทคัดย่อ**

การใช้ภาพรังสีซีบีซีทีในงานรักษาคลองรากฟัน จำเป็นต้องมีความรู้และเข้าใจพื้นฐานการทำงานของเครื่องถ่าย เพื่อให้สามารถเลือกใช้ความละเอียดและเหมาะสมกับบริเวณที่ต้องการอย่างมีประสิทธิภาพ ลดการได้รับรังสีของผู้ป่วยโดยไม่จำเป็น โดย American Association of Endodontists (AAE) และ European Society of Endodontology (ESE) ได้กำหนดแนวทางที่เป็นข้อบ่งชี้สำหรับการใช้ในงานรักษาคลองรากฟัน ได้แก่ การตรวจวินิจฉัย การรักษาคลองรากฟันครั้งแรก การรักษาคลองรากฟันซ้ำแบบไม่ทำศัลยกรรมและแบบศัลยกรรม การใช้ในกรณีพิเศษอื่นๆ ที่นอกเหนือจากงานรักษาคลองรากฟันปกติ รวมทั้งการนำมาใช้ประเมินติดตามผลหลังการรักษาคลองรากฟันด้วย

**คำสำคัญ:** ภาพรังสีซีบีซีที, การประยุกต์ใช้ทางคลินิก, แนวทางการแนะนำการใช้

**การอ้างถึง:** กมลทิพย์ ส่งตระกูล, ศุภชัย มัณฑนกุล. การประยุกต์ใช้ภาพรังสีซีบีซีทีในงานรักษาคลองรากฟัน. วารสารเอ็นโดดอนติกส์ไทย 2565; 2: 82-93.

**Abstract**

It is essential to have fundamental knowledge in CBCT to appropriately apply in endodontics in order to maximize patient benefits with minimal risks of exposure. American Association of Endodontists (AAE) and European Society of Endodontology (ESE) have provided the guideline recommendation in several stages of examination and treatments as follows; diagnosis, primary treatment, non-surgical retreatment, surgical retreatment and special conditions. Moreover, the CBCT could be aided in the follow ups after treatment in some certain cases.

**Keywords:** CBCT, clinical applications, guideline recommendation

**Correspondence:** กมลทิพย์ ส่งตระกูล

Department of Endodontics, New York University College of Dentistry, New York, NY, USA.

Email address: ks3365@nyu.edu

Received: 12 September 2022 Revised: 16 November 2022 Accepted: 26 November 2022

## บทนำ

ในปัจจุบันภาพรังสีซีบีซีที (CBCT, Cone beam computed tomography, CBCT) มีบทบาทในขั้นตอนต่าง ๆ ของงานรักษาคลองรากฟัน ตั้งแต่การตรวจวินิจฉัย วางแผนการรักษา ระหว่างการรักษา หรือใช้ประเมินผลภายหลังการรักษา[1-2] การเข้าใจพื้นฐานการทำงานของเครื่องถ่ายภาพรังสีแบบซีบีซีที รวมไปถึงการเลือกใช้งานที่เหมาะสม จะสามารถช่วยให้ทันตแพทย์ให้การรักษาผู้ป่วยได้อย่างมีประสิทธิภาพ บทความนี้มีวัตถุประสงค์เพื่อให้ความรู้การใช้ภาพรังสีซีบีซีทีที่นำมาประยุกต์ใช้ทางคลินิกในงานรักษาคลองรากฟันโดยอิงตามแนวทางของ American Association of Endodontists (AAE) และ European Society of Endodontology (ESE)

## ข้อมูลพื้นฐาน

ภาพรังสีซีบีซีทีได้จากการถ่ายภาพรังสีส่วนตัดอาศัยคอมพิวเตอร์ลำรังสีรูปกรวย และใช้คอมพิวเตอร์ประมวลผลสร้างภาพให้เห็นเป็นชั้นในระนาบตามแนวแกน (axial plane) ระนาบแบ่งซ้ายขวา (sagittal plane) และระนาบแบ่งหน้าหลัง (coronal plane) ที่สัมพันธ์กัน และการสร้างเป็นภาพสามมิติ ทำให้เห็นรายละเอียดรูปร่าง โครงสร้างภายใน รวมถึงอวัยวะข้างเคียงโดยไม่มีการซ้อนทับกันเหมือนภาพรังสีสองมิติ และสามารถปรับแต่งภาพ เลื่อนขยาย หรือวัดระยะต่างๆ ได้ผ่านซอฟต์แวร์ (software) ที่รองรับด้วย เครื่องถ่ายภาพรังสีซีบีซีทีของแต่ละบริษัทและแต่ละรุ่นมีรายละเอียดที่แตกต่างกัน เช่น ขนาดของพื้นที่ที่ถ่ายเป็นรูปทรงกระบอก (field of view, FOV) ขนาดของจุดภาพสามมิติ (voxel size) รวมทั้งซอฟต์แวร์ (software) ที่ใช้ (ตารางที่ 1)

**ตารางที่ 1** ตัวอย่างรายละเอียดที่แตกต่างกันของเครื่องถ่ายภาพรังสีซีบีซีที 3 บริษัท (Accuitomo 170, Orthophos SL, CS8200SC 3D)[3-5]

| Accuitomo 170 | | Orthophos SL | | CS8200SC 3D | |
|---|---|---|---|---|---|
| FOV | Voxel Size | FOV | Voxel Size | FOV | Voxel Size |
| 40x40 mm | 0.08 mm | 55x5 mm | 0.16 mm (0.08HD) | 40x40 mm | 0.075 mm<br>0.15 mm<br>0.30 mm |
| 60x60 mm | 0.125 mm | | | 50x50 mm | 0.075 mm<br>0.15 mm<br>0.30 mm |
| 80x80 mm | 0.16 mm | 80x80 mm | 0.16 mm | 80x50 mm<br>50x80 mm | 0.075 mm<br>0.15 mm<br>0.30 mm |
| 100x100 mm<br>100x50 mm | 0.25 mm | 110x100 mm | 0.22 mm (0.16HD) | 80x90 mm | 0.075 mm<br>0.30 mm |
| 140x100 mm<br>140x50 mm | 0.25 mm | | | 100x100 mm<br>100x50 mm | 0.15 mm<br>0.30 mm |
| 170x120 mm<br>170x50 mm | 0.25 mm | | | 120x100 mm<br>120x50 mm | 0.15 mm<br>0.30 mm |

งานรักษาคลองรากฟันต้องการภาพรังสีซีบีซีทีที่ให้รายละเอียดสูง จึงมักเลือกขนาด FOV เล็กและ voxel size เล็ก ในทางกลับกัน ถ้าต้องการเห็นบริเวณกว้างทั้งใบหน้าและขากรรไกร เช่น การวางแผนผ่าตัดขากรรไกร การเลือก FOV ขนาดใหญ่ช่วยให้ครอบคลุมบริเวณที่ต้องการได้ การเลือกเครื่องและรายละเอียดของการถ่ายภาพรังสี จึงต้องสอดคล้องกับจุดประสงค์ของงานรักษาและบริเวณที่ต้องการ (area of interest/target) การศึกษาของ De Paula-Silva[6] และการศึกษาของ Kanagasingam และคณะ[7] พบว่าภาพรังสีซีบีซีทีให้ความแม่นยำในการตรวจและวินิจฉัยรอยโรคปลายรากฟันได้มากกว่าภาพรังสีรอบปลายรากฟัน (periapical radiograph) และมีส่วนช่วยสำคัญต่อการตัดสินใจและวางแผนการรักษา[8-10]

การใช้ภาพรังสีซีบีซีทีในงานรักษาคลองรากฟัน มีการนำมาใช้เพิ่มขึ้นและแพร่หลาย AAE และ ESE จึงได้กำหนดแนวทางการใช้งานขึ้นในปี 2015 โดย AAE และ AAOMR (American Academy of Oral and Maxillofacial Radiology) ได้กำหนดแนวทางร่วมในการถ่ายภาพรังสีซีบีซีทีในงานรักษาคลองรากฟัน มีการพัฒนาปรับปรุงและทบทวนการใช้งานอิงตามหลักฐานวิชาการเชิงประจักษ์และการใช้งานที่เพิ่มขึ้นจากแนวทางที่กำหนดในปี ค.ศ. 2010[1, 11] ในขณะเดียวกันทาง ESE โดย Patel และคณะ[2, 12] ในปี ค.ศ. 2014 และ 2019 ได้กำหนดการใช้ภาพรังสีซีบีซีทีสำหรับงานรักษาคลองรากฟันขึ้นเช่นกัน และมีแนวโน้มนำมาใช้มากขึ้นอย่างแพร่หลาย[13]

## แนวทางการใช้งานที่แนะนำ (Guideline recommendation)

### ข้อบ่งชี้ในการใช้งาน

หลักการถ่ายภาพรังสีซีบีซีทีของ AAE และ ESE มีความคล้ายคลึงกัน โดยแนะนำจำกัดการใช้พื้นที่ถ่าย (limited FOV of CBCT) และใช้รังสีให้น้อยที่สุดเท่าที่จำเป็นในการวินิจฉัยและการรักษาผู้ป่วย (ALARA principle: As Low As Reasonably Achievable) และประโยชน์ที่ผู้ป่วยได้รับต้องมากกว่าความเสี่ยงที่อาจเกิดขึ้น ไม่แนะนำให้ถ่ายเป็นปกติทั่วไปโดยไม่มีข้อบ่งชี้ ทันตแพทย์ต้องทำการซักประวัติ ตรวจภายนอกและภายในช่องปากผู้ป่วยก่อนการถ่ายภาพรังสีเสมอ แนวทางทั้งจาก AAE และ ESE เป็นเพียงแนวทางแนะนำการใช้และไม่สามารถทดแทนการตรวจอื่น ๆ ที่จำเป็นเพิ่มเติมทางคลินิก และต้องขึ้นกับดุลยพินิจและวิจารณญาณในการตรวจและรักษาของทันตแพทย์ เพื่อให้ผู้ป่วยได้รับการตรวจวินิจฉัยและรักษาที่ถูกต้องเหมาะสมที่สุด

### *การถ่ายภาพรังสีซีบีซีทีมีแนวทางแนะนำตามขั้นตอนการรักษา ดังนี้*

**I. การวินิจฉัย (diagnosis)**

การวินิจฉัยโรคที่ถูกต้องแม่นยำ ต้องอาศัยการตรวจและประเมินตั้งแต่อาการนำและประวัติที่เกี่ยวข้องของผู้ป่วย การตรวจทางคลินิกและภาพรังสีประกอบการวินิจฉัย ภาพรังสีก่อนการรักษามีความสำคัญและจำเป็นต่อการช่วยวินิจฉัยแยกโรคและให้การรักษา โดยพิจารณาจากภาพรังสีรอบปลายรากฟันเป็นข้อลำดับแรกก่อน หากไม่สามารถวินิจฉัยได้และต้องการข้อมูลทางภาพรังสีเพิ่มเติม จึงจะพิจารณาถ่ายภาพรังสีซีบีซีทีเฉพาะส่วน เช่น การตรวจและวินิจฉัยรอยโรคปลายรากฟัน (periapical pathosis) หรือกรณีที่ผู้ป่วยมีลักษณะอาการทางคลินิกที่ไม่สอดคล้องกับฟันที่ต้องการวินิจฉัยรอยโรคปลายรากฟัน เป็นต้น

**ผู้ป่วยรายที่ 1 การตรวจวินิจฉัยรอยโรคปลายรากฟัน**

ผู้ป่วยเพศหญิง อายุ 62 ปี ถูกส่งต่อมาเพื่อการรักษาคลองรากฟันกรามน้อยล่างซ้าย โดยมีประวัติทำครอบฟันมาหลายปี และเริ่มรู้สึกเจ็บเวลาเคี้ยวอาหาร ภาพรังสีรอบปลายรากฟันกรามน้อยล่างซ้ายซี่ที่ 2 พบเงาโปร่งรังสีบริเวณปลายรากขนาด 11.5 x 9.9 มิลลิเมตร จากอีกภาพรังสีเห็นเงาโปร่งรังสีลักษณะขอบเรียบขนาดใหญ่ มีศูนย์กลางรอยโรค (epicenter of lesion) ห่างจากบริเวณปลายราก จึงไม่สามารถแยกได้ชัดเจนว่าเป็นรอยโรคจากปลายรากฟันจริงหรือไม่ (ภาพที่ 1)

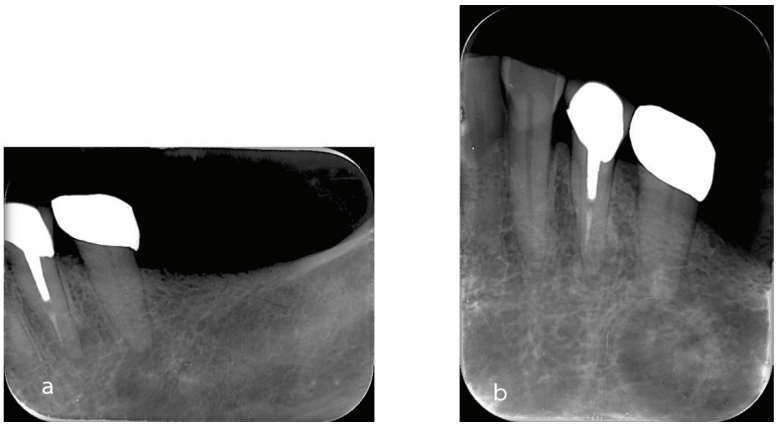


**ภาพที่ 1** ภาพรังสีรอบปลายรากฟันกรามน้อยล่างซ้ายก่อนการรักษา a) ภาพแนวนอน b) ภาพแนวตั้ง พบเงาโปร่งรังสีบริเวณปลายรากฟันขนาด 11.5 x 9.9 มิลลิเมตร

จากภาพรังสีซีบีซีที (ภาพที่ 2) แสดงให้เห็นว่าเงาโปร่งรังสีขนาดใหญ่เชื่อมต่อจากรูข้างคาง (mental foramen) และแยกจากรอยโรคที่ปลายรากฟันกรามน้อยล่างซ้ายซี่ที่ 2 การวินิจฉัยแยกโรคจึงอาจเป็นกลุ่มชวานโนมา (Schwannoma)[14-15] นิวโรไฟโบรมา (neurofibroma)[16-17] โรคเนื้องอกหลอดเลือด (hemangioma)[18-19] การรักษาสำหรับผู้ป่วยรายนี้ จึงเป็นการให้การรักษาคลองรากฟันกรามน้อยล่างซ้ายซี่ที่ 2 ร่วมกับการส่งต่อผู้ป่วยเพื่อการรักษาที่เหมาะสมต่อไป ภาพรังสีซีบีซีทีเพิ่มเติม สามารถให้ข้อมูลส่วนที่พบโดยบังเอิญ[20] ซึ่งในกรณีนี้ภาพรังสีซีบีซีทียังเห็นรอยโรคปลายรากฟันร่วมกับคลองรากฟันที่ไม่ได้รับการรักษา (missed canal) ของฟันกรามน้อยล่างด้านซ้ายซี่ที่ 1 ที่เคยได้รับการรักษาคลองรากฟันมาแล้วหลายปีอีกด้วย

**II. การรักษาคลองรากฟันครั้งแรก (initial treatment)**

การพิจารณาถ่ายภาพรังสีซีบีซีทีสามารถพิจารณาได้ตั้งแต่ขั้นตอนก่อนให้การรักษา (pre-operative) ระหว่างการรักษา (intra-operative) หรือภายหลังการให้การรักษา (post-operative) เช่น เพื่อศึกษาและประเมินลักษณะกายวิภาคของคลองรากฟันที่สลับซับซ้อน (complex morphology) ก่อนให้การรักษา ได้แก่ ฟัน dens invaginatus ฟันที่มีคลองรากฟันเพิ่มเติม การหาตำแหน่งคลองรากฟันตีบตัน

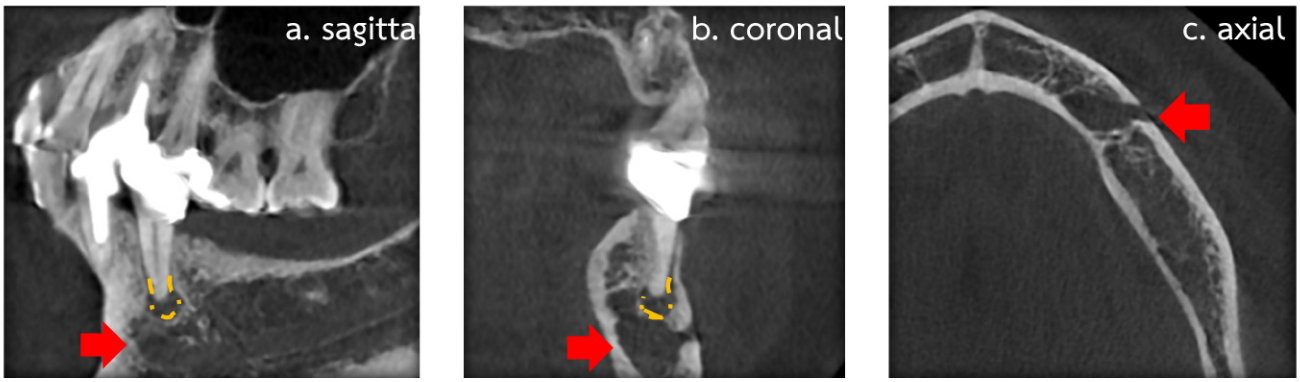


**ภาพที่ 2** ภาพซีบีซีที a) ระนาบแบ่งซ้ายขวา b) ระนาบแบ่งหน้าหลัง c) ระนาบตามแนวแกน เส้นประสีเหลืองบริเวณปลายรากฟันแสดงขอบเขตรอยโรคที่สัมพันธ์กับฟันกรามน้อยล่างซ้ายซี่ที่ 2 ส่วนลูกศรสีแดงแสดงเงาโปร่งรังสีที่ต่อเนื่องจากรูข้างคางและไม่เกี่ยวข้องกับรอยโรคปลายรากฟันกรามน้อยล่างซ้ายซี่ที่ 2

หรือตรวจหารอยแตกร้าวของรากฟัน รวมไปถึงการตรวจดูการถูกทำลายของกระดูกที่สอดคล้องและบ่งชี้ว่ารากฟันแตกร้าว[21-26]

**ผู้ป่วยรายที่ 2 การถ่ายภาพรังสีซีบีซีทีก่อนให้การรักษาผู้ป่วย**

ผู้ป่วยเพศหญิงอายุ 71 ปี ถูกส่งมาเพื่อรักษาคลองรากฟันหน้าตัดบนซี่ข้างด้านซ้ายต่อเนื่องจากคลองรากฟันตีบตันและไม่สามารถหาตำแหน่งรูเปิดคลองรากฟันได้ ภาพรังสีรอบปลายรากฟันแสดงให้เห็นรอยกรอหาคลองรากฟันลึกลงไปในแนวเดียวกับคลองรากฟันที่บริเวณส่วนคอฟันถึงกลางราก (ภาพที่ 3) ถ่ายภาพรังสีซีบีซีทีเพิ่มเติมเพื่อประเมินทิศทางของคลองรากฟันที่กรอมาและวางแผนการรักษา โดยอาจมีการกรอเบี่ยงเบนไปจากแนวคลองรากฟันเดิม ซึ่งภาพรังสีรอบปลายรากฟันไม่สามารถประเมินได้

ภาพรังสีซีบีซีทีในระนาบแบ่งซ้ายขวาแสดงรอยทะลุที่รากฟันทางด้านริมฝีปากจากการกรอหาคลองรากฟัน มีการสูญเสียเนื้อฟันส่วนต้นต่อเนื่องจนถึงใกล้ระดับกลางรากฟัน (ภาพที่ 4) ซึ่งไม่สามารถเห็นได้จากภาพรังสีสองมิติรอบปลายราก การสูญเสียเนื้อฟันไป ทำให้ไม่สามารถบูรณะได้ด้วยเดือยและครอบฟันได้อย่างสมบูรณ์ ผู้ป่วยมีประวัติโรคกระดูกพรุนรุนแรงและได้รับการรักษาด้วยการฉีดบิสฟอสโฟเนต

**ภาพที่ 3** ภาพรังสีรอบปลายรากฟันหน้าตัดบนซี่ข้างด้านซ้ายก่อนการรักษา พบรอยกรอหาคลองรากฟันลึกลงไปในแนวคลองรากฟันจากบริเวณคอฟันถึงกลางราก ในส่วนของปลายรากคลองรากฟันมีลักษณะตีบตัน

(bisphosphonate) เป็นเวลาหลายปี จึงมีความเสี่ยงที่จะเกิดภาวะกระดูกขากรรไกรตายเนื่องจากยา (MRONJ: Medication-related osteonecrosis of the jaw)[27-30] ถ้าต้องถอนฟัน จึงพิจารณาให้การรักษาคลองรากฟันต่อร่วมกับซ่อมรอยทะลุที่รากฟัน และส่งต่อไปบูรณะฟันถาวรโดยไม่ใส่เดือยฟัน (ภาพที่ 5)

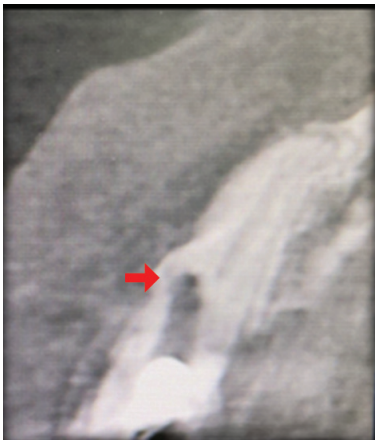

**ภาพที่ 4** ภาพรังสีซีบีซีทีระนาบแบ่งซ้ายขวา ลูกศรสีแดงแสดงตำแหน่งรอยกรอทะลุรากฟันบริเวณกลางรากฟันด้านริมฝีปาก

**ภาพที่ 5** ภาพรังสีรอบปลายรากฟันภายหลังการรักษา ลูกศรสีแดงแสดงตำแหน่งรากฟันที่ทะลุและอุดปิดด้วยวัสดุเอ็มทีเอ (MTA: Mineral trioxide aggregate)

**ผู้ป่วยรายที่ 3 การถ่ายภาพรังสีซีบีซีทีเพื่อระบุตำแหน่งคลองรากฟันในระหว่างการรักษาผู้ป่วย**

ผู้ป่วยถูกส่งมารักษาคลองรากฟันหน้าตัดบนซี่กลางด้านซ้าย โดยมีแผนใส่เดือยฟันและครอบฟันภายหลังการรักษา ภาพรังสีรอบปลายรากฟันพบว่าคลองรากฟันบริเวณส่วนต้นถึงกลางรากตีบตัน (ภาพที่ 6) จึงได้อธิบายให้ผู้ป่วยเข้าใจก่อนถึงความจำเป็นที่ต้องถ่ายภาพรังสีซีบีซีทีเพิ่มเติมระหว่างการรักษา หากไม่สามารถระบุตำแหน่งคลองรากได้

เมื่อเริ่มให้การรักษาโดยกรอหาคลองรากฟัน ไม่สามารถหาตำแหน่งทางเข้าคลองรากฟันได้ จึงพิจารณาส่งถ่ายภาพรังสีซีบีซีทีเพื่อช่วยระบุตำแหน่งของคลองรากฟันให้แม่นยำและไม่ทำให้กรอเนื้อฟันโดยไม่จำเป็น (ภาพที่ 7) ภาพรังสีซีบีซีทีสามารถระบุตำแหน่งคลองรากฟันซึ่งอยู่ไปทางด้านเพดานประมาณ 1 มิลลิเมตรจากตำแหน่งที่กรอหาคลองรากฟัน ซึ่งตำแหน่งคลองรากฟันนี้ไม่สามารถเห็นและวัดระยะได้จากภาพรังสีสองมิติ

ภายหลังจากได้ข้อมูลจากภาพรังสีซีบีซีที จึงได้ปรับแนวทางการกรอเล็กน้อยและสามารถเข้าไปในตำแหน่งคลองรากฟันที่ถูกต้อง และให้การรักษาต่อเนื่องจนเสร็จสมบูรณ์ (ภาพที่ 8) โดยไม่เกิดภาวะแทรกซ้อนระหว่างหรือหลังการรักษา เช่น การกรอทะลุรากฟันหรือกรอผิดแนวจนสูญเสียเนื้อฟันมากเกินความจำเป็นเหมือนในกรณีของผู้ป่วยรายที่ 2

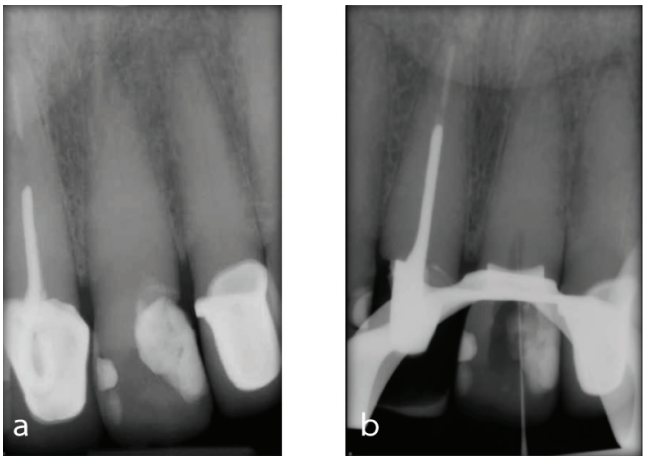


**ภาพที่ 6** ภาพรังสีรอบปลายรากฟัน a) ก่อนการรักษา b) ระหว่างการรักษาพร้อมเครื่องมือขยายคลองรากฟันเพื่อช่วยระบุตำแหน่งคลองรากฟัน

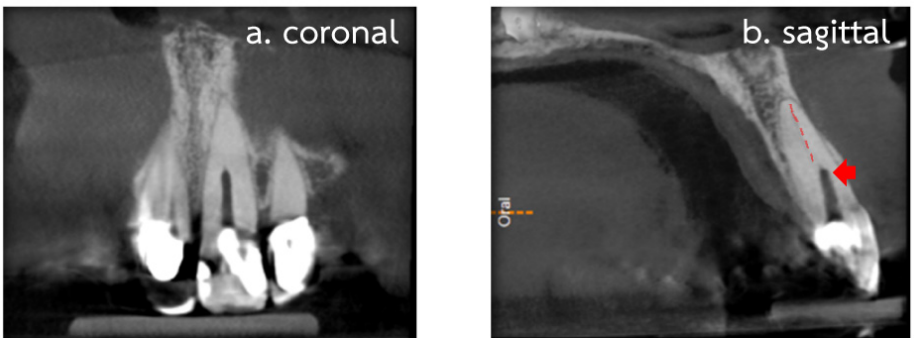


**ภาพที่ 7** ภาพรังสีซีบีซีที a) ระนาบแบ่งหน้าหลัง แสดงแนวการกรอเบี่ยงไปทางด้านข้างเล็กน้อย b) ระนาบแบ่งซ้ายขวา เส้นประสีแดงแสดงแนวคลองรากฟัน ซึ่งแนวกรอหาคลองรากฟันชี้ออกไปทางด้านริมฝีปากเล็กน้อย (ลูกศรสีแดง)

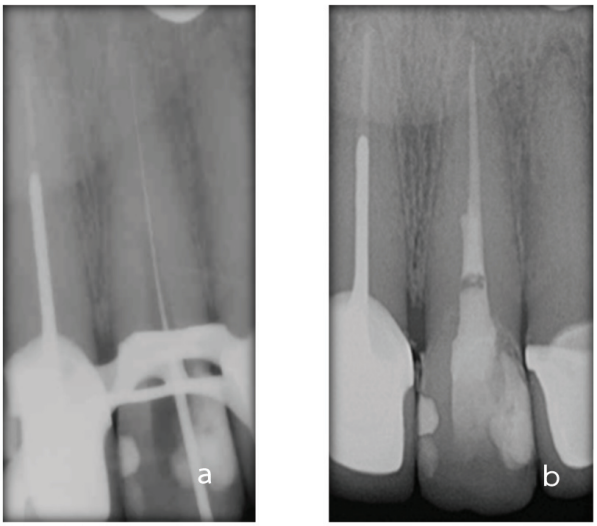


**ภาพที่ 8** ภาพรังสีรอบปลายรากฟัน a) เครื่องมือขยายคลองรากฟันสามารถใส่เข้าได้ตลอดความยาวรากฟัน b) ภายหลังการอุดคลองรากฟัน

**III. การรักษาคลองรากฟันซ้ำแบบไม่ต้องทำศัลยกรรม (non-surgical retreatment)**

ในการรักษาคลองรากฟันซ้ำ การตรวจวินิจฉัยที่ถูกต้องรวมถึงการหาสาเหตุของความล้มเหลวจากการรักษาในครั้งแรก จะช่วยให้การวางแผนและการรักษาประสบความสำเร็จได้ บทบาทของภาพรังสีซีบีซีทีมีส่วนสำคัญในการรักษาคลองรากฟันซ้ำแบบไม่ต้องทำศัลยกรรมในหลายกรณี เช่น

- การประเมินคุณภาพการรักษาเดิม ซึ่งอาจมีคลองรากที่ไม่ได้รับการรักษา หรือมีคลองรากเพิ่มเติมที่ตรวจไม่พบ[31]
- ในกรณีที่สงสัยว่ามีภาวะแทรกซ้อนที่เกิดขึ้นจากการรักษาคลองรากฟันครั้งแรก (endodontic complications) เช่น คลองรากฟันเบี่ยงเบนจากแนวคลองรากฟันเดิม (canal transportation) เกิดรอยทะลุของรากฟัน (perforation) วัสดุอุดเกินปลายราก (overextended root canal filling) เครื่องมือหักในคลองรากฟัน (separated instrument) เป็นต้น[23, 32]
- การประเมินในกรณีที่ฟันไม่ตอบสนองต่อการรักษา เพื่อพิจารณาให้การรักษาที่เหมาะสม เช่น การรักษาคลองรากฟันร่วมกับการทำศัลยกรรม การถอนฟัน เป็นต้น
- เมื่อการตรวจทางคลินิกและภาพรังสีรอบปลายรากฟันไม่สามารถวินิจฉัยรากฟันแตกได้ (root fracture) ภาพรังสีซีบีซีทีอาจจะช่วยหารอยแตกร้าวของรากฟัน รวมถึงเห็นบริเวณที่มีการทำลายของกระดูกที่สัมพันธ์กับการแตกร้าวของรากฟันในบริเวณนั้นได้[24-26]

**IV. การรักษาคลองรากฟันซ้ำโดยการทำศัลยกรรมปลายราก (surgical retreatment)**

แนะนำการใช้ภาพรังสีซีบีซีทีจำกัดพื้นที่ถ่าย เพื่อประเมินก่อนการทำศัลยกรรมปลายรากฟัน โดยเฉพาะในกรณีที่มีความซับซ้อน ซึ่งจะช่วยระบุตำแหน่งปลายรากฟัน ประเมินลักษณะทางกายวิภาคที่สำคัญที่อยู่ใกล้เคียง เช่น เส้นประสาท หลอดเลือด หรือโพรงอากาศไซนัสในกรณีฟันหลังในขากรรไกรบน รวมถึงช่วยวางแผนและประเมินความเสี่ยงที่อาจเกิดขึ้นในการรักษาได้อย่างแม่นยำขึ้น[33-35]

**ผู้ป่วยรายที่ 4 การรักษาคลองรากฟันซ้ำด้วยการทำศัลยกรรม**

ผู้ป่วยเพศชาย อายุ 65 ปี มาด้วยอาการเจ็บฟันกรามน้อยบนขวาซี่ที่ 1 เป็นมาประมาณ 1 ปี โดยให้ประวัติเคยรักษาคลองรากฟันและครอบฟันมาประมาณ 7 ปี และได้รับการผ่าตัดปลายรากฟันไปเมื่อ 2 ปีที่แล้ว จากการตรวจในช่องปาก มีอาการเคาะและคลำเจ็บบริเวณปลายรากฟัน ความลึก

ร่องเหงือกโดยรอบ 3-4 มิลลิเมตร ภาพรังสีรอบปลายรากฟันแสดงรอยโรคที่ปลายรากฟันและสัมพันธ์กับฟันที่ได้รับการรักษาคลองรากฟัน มีการบูรณะด้วยเดือยโลหะขนาดใหญ่และครอบฟัน ปลายรากฟันมีลักษณะของวัสดุอุดย้อนปลายรากที่น่าจะเป็นวัสดุอุดอมัลกัมเพียงหนึ่งราก และมีเศษวัสดุอมัลกัมบางส่วนอยู่นอกราก ให้การวินิจฉัยเป็น Previously treated with symptomatic apical periodontitis (ภาพที่ 9)

พิจารณาถ่ายภาพรังสีซีบีซีทีเพื่อประเมินคุณภาพการรักษาเดิม รวมถึงภาวะแทรกซ้อนที่อาจเกิดขึ้นจากการรักษาเดิม ภาพรังสีซีบีซีทีเฉพาะส่วนนี้จะช่วยในการวางแผนการรักษาและประเมินความเสี่ยงที่อาจเกิดขึ้นในแต่ละวิธีการรักษาได้แม่นยำขึ้นและสามารถเป็นข้อมูลสำคัญในการวางแผนก่อนการผ่าตัดอีกด้วย (ภาพที่ 10) ทั้งยังลดเวลาในการรักษา ลดการเกิดภาวะแทรกซ้อน[36] และลดความเครียดในระหว่างการทำงานของทันตแพทย์ผู้ให้การรักษาอีกด้วย[37]

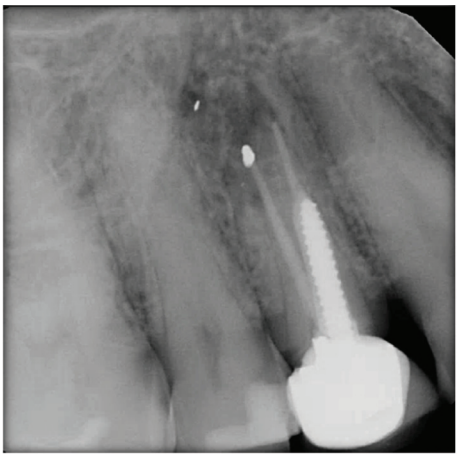

**ภาพที่ 9** ภาพรังสีรอบปลายรากฟันกรามน้อยบนขวาซี่ที่ 1 เห็นสองรากฟัน มีเงาโปร่งรังสีรอบปลายรากขนาด 6.5 x 11 มิลลิเมตร ร่วมกับการมีวัสดุทึบรังสีอุดที่ปลายรากหนึ่ง และยังมีเศษวัสดุทึบรังสีบางส่วนอยู่บริเวณเนื้อเยื่อรอบปลายรากฟัน

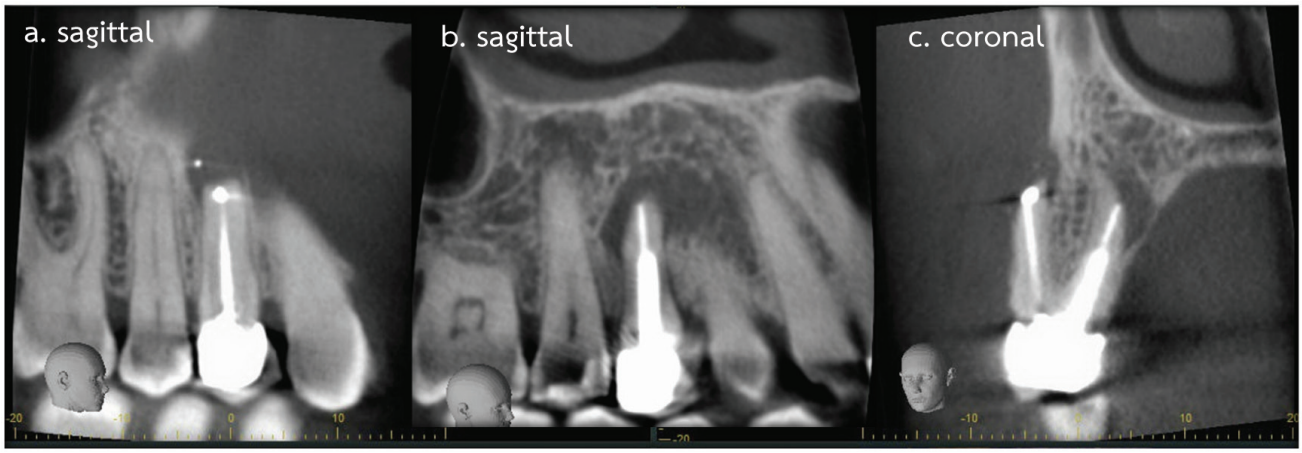


**ภาพที่ 10** ภาพรังสีซีบีซีที a) ภาพระนาบแบ่งซ้ายขวาของรากฟันด้านแก้มที่ได้รับการรักษาคลองรากฟัน ตัดและอุดย้อนปลายรากด้วยวัสดุทึบรังสี โดยมีวัสดุอุดบางส่วนอยู่ในเนื้อเยื่อนอกปลายรากฟัน b) ภาพระนาบแบ่งซ้ายขวาของรากฟันด้านเพดานที่ได้รับการรักษาคลองรากฟัน มีเดือยฟันขนาดใหญ่ ไม่มีการตัดและอุดย้อนปลายรากและสัมพันธ์กับรอยโรคปลายรากขนาดใหญ่ c) ภาพระนาบแบ่งหน้าหลังทำให้เห็นปลายรากฟันด้านแก้มมีการทำลายของกระดูกบริเวณปลายรากฟัน ร่วมกับคลองรากฟันของรากด้านเพดานมีการเบี่ยงเบนไปทางด้านเพดาน (apical canal transportation) และมีรอยโรคที่บริเวณปลายรากนั้น (ซึ่งไม่สามารถประเมินได้จากภาพรังสีปลายรากสองมิติ) โดยไม่เห็นรอยร้าวของรากฟันด้านเพดานที่สัมพันธ์กับเดือยฟันขนาดใหญ่ (b, c)

การรักษาคลองรากฟันซ้ำโดยไม่ทำศัลยกรรมอาจจะไม่สามารถแก้ไขในส่วนของคลองรากฟันด้านเพดานที่มีการเบี่ยงเบนไป และยังเสี่ยงที่จะทำให้รากฟันแตกจากการรื้อเดือยฟันเพื่อเข้าไปรักษาคลองรากฟันซ้ำ รวมทั้งไม่สามารถแก้ไขการติดเชื้อส่วนปลายรากฟันที่ได้รับการผ่าตัดเดิมได้ ดังนั้นแนวการรักษาจึงพิจารณาการรักษาคลองรากฟันซ้ำด้วยวิธีศัลยกรรมปลายราก จากภาพรังสีซีบีซีทีช่วยในการวางแผนศัลยกรรมร่วมกับการอุดย้อนปลายรากฟันด้านเพดานในตำแหน่งที่คลองรากฟันมีการเบี่ยงเบนได้อย่างแม่นยำ ตัดปลายรากฟันด้านแก้มและอุดย้อนปลายรากใหม่โดยวางแผนเลือกใช้หัวกรอปลายรากอัลตราโซนิกชนิดที่มีความยืดหยุ่น (retrograde bendable ultrasonic tip) ปรับมุมให้เข้าไปกรอปลายรากฟันได้ง่าย โดยไม่เสียเนื้อฟันมากเกินจำเป็น ส่วนวัสดุอุดย้อนเก่าที่เกินรอบปลายรากฟันสามารถเอาออกได้หมด ภายหลังการรักษาผู้ป่วยไม่มีอาการเคี้ยวเจ็บอีกและยังคงสามารถใช้งานได้เป็นปกติ การติดตามผลการรักษา 1 ปีหลังการรักษา (ภาพที่ 11)

## V. การใช้ภาพรังสีซีบีซีทีในกรณีอื่นๆ (special conditions)

1. การประเมินระดับของกระดูกและอวัยวะข้างเคียงก่อนการใส่รากเทียม

2. ให้การวินิจฉัยและวางแผนจัดการรักษาฟันและกระดูกเบ้าฟันที่ได้รับอุบัติเหตุ (limited dento-alveolar trauma) รวมไปถึงรากแตกร้าว ฟันเคลื่อนไปจากตำแหน่งเดิมหรือหลุดออกจากเบ้าฟัน หรือในกรณีที่กระดูกเบ้าฟันแตกหักเฉพาะส่วนที่ไม่มีการแตกหักของกระดูกหรือเนื้อเยื่อบริเวณใบหน้าและขากรรไกรร่วมด้วย

3. การประเมินและระบุตำแหน่งการละลายของรากฟัน (root resorption) รวมถึงการวางแผนการรักษาให้สอดคล้องกับตำแหน่งและความรุนแรงของการละลายของรากฟัน[38-39]

## VI. การประเมินผลการรักษา (outcome assessment)

การพิจารณาใช้ภาพรังสีซีบีซีทีเพื่อติดตามและประเมินการหายของรอยโรคปลายรากฟันหลังการรักษา จะทำเฉพาะในบางกรณีเท่านั้น โดยพิจารณาจากประโยชน์ที่คนไข้จะได้รับต้องมากกว่าความเสี่ยงที่อาจจะเกิดขึ้น การถ่ายภาพรังสีรอบปลายรากฟันเพื่อติดตามผลการรักษาจึงยังคงเป็นข้อพิจารณาก่อนเสมอ

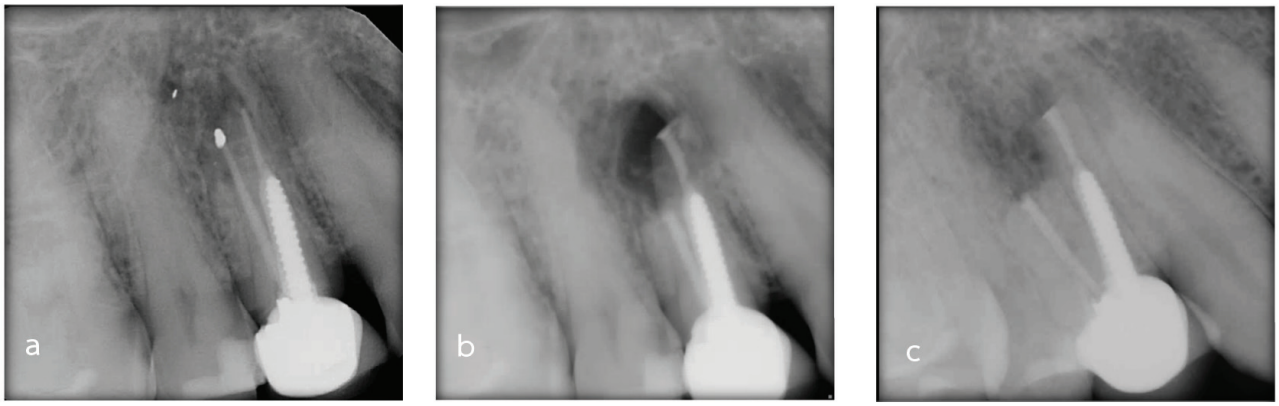


**ภาพที่ 11** ภาพรังสีรอบปลายรากฟัน a) ก่อนการรักษา b) หลังจากศัลยกรรมปลายรากและอุดย้อนปลายรากฟัน c) ติดตามผลการรักษา 1 ปีภายหลังการรักษา เงาโปร่งรังสีรอบปลายรากมีลักษณะทึบรังสีขึ้น แสดงถึงการเริ่มการหายของรอยโรคปลายรากฟัน

## สรุป

พึงระลึกไว้เสมอว่าการประยุกต์ใช้ภาพรังสีซีบีซีทีในการตรวจวินิจฉัย รักษาและติดตามผลในงานรักษาคลองรากฟัน มีประโยชน์อย่างหลากหลายเมื่อเลือกใช้ให้เหมาะสม ซึ่งจะทำให้เกิดความสะดวก ลดเวลาในการรักษาและเพิ่มประสิทธิภาพในการรักษาทั้งแก่ผู้ป่วยและทันตแพทย์ ไม่ว่าจะเป็นการช่วยตรวจและวินิจฉัยรอยโรคที่ไม่ได้มีสาเหตุจากฟัน (non-endodontic origin) และมีสาเหตุจากฟัน (endodontic origin) การประเมินลักษณะกายวิภาคของคลองรากฟันที่สลับซับซ้อนหรือมีภาวะแทรกซ้อนเกิดขึ้น ทั้งยังช่วยประเมินและการจัดการรักษาฟันและกระดูกขากรรไกรที่ได้รับอุบัติเหตุ ช่วยวางแผนให้การรักษาคลองรากฟันซ้ำ การทำศัลยกรรมปลายรากฟัน ดังที่ได้กล่าวพร้อมยกตัวอย่างกรณีศึกษามาแล้วข้างต้น ภาพรังสีซีบีซีทีนี้ไม่สามารถแทนที่การตรวจทางคลินิก ความรู้และทักษะของทันตแพทย์ ทันตแพทย์จึงต้องมีความรู้ความเข้าใจในการเลือกใช้งานตามข้อบ่งชี้ ประโยชน์ต่อผู้ป่วย และความเสี่ยงที่อาจเกิดขึ้น การประยุกต์ใช้ซีบีซีทีในงานรักษาคลองรากฟันช่วยเพิ่มความแม่นยำในการวินิจฉัย ช่วยเพิ่มประสิทธิภาพและคุณภาพการรักษาซึ่งจะเกิดประโยชน์สูงสุดต่อผู้ป่วย นอกจากนี้ซีบีซีทียังถูกนำมาใช้สร้างอุปกรณ์สามมิติเพื่อเป็นแบบหรือแนวทางที่ใช้ร่วมในการรักษาอีกด้วย (3-dimensional-printed endodontic surgical guide)[40-41]

## กิตติกรรมประกาศ

ไม่มี

## แหล่งเงินทุน

ไม่มี

## ผลประโยชน์ขัดกัน

ไม่มี

## เอกสารอ้างอิง

1. Joint Position Statement of the American Association of Endodontists and the American Academy of Oral and Maxillofacial Radiology on the Use of Cone Beam Computed Tomography in Endodontics. Oral Surg Oral Med Oral Pathol Oral Radiol. 2015; 120: 508-12 .
2. Patel S, Brown J, Semper M, Abella F, Mannocci F. European Society of Endodontology position statement: Use of cone beam computed tomography in Endodontics. Int Endod J. 2019; 52: 1675-8.
3. www.morita.com [Internet]. USA: J.Morita; c2022 [cited 2022 Nov 30]. Available from: https://www.morita.com/america/en/products/diagnostic-and-imaging-equipment/cone-beam-ct-systems/3d-accuitomo-170.
4. www.dentsplysirona.com [Internet]. USA: Dentsply Sirona; c2022 [cited 2022 Nov 30]. Available from: https://www.dentsplysirona.com/en-gb/categories/imaging-systems/panoramic-cbct/extraoral-3d-units/orthophos-sl-3d.html.
5. www.carestreamdental.com [Internet]. USA: Carestream Dental; c2022 [cited 2022 Nov 30]. Available from: https://www.carestreamdental.com/en-emea/csd-products/extraoral-imaging/cs-8200-3d/.
6. de Paula-Silva FW, Wu MK, Leonardo MR, da Silva LA, Wesselink PR. Accuracy of periapical radiography and cone-beam computed tomography scans in diagnosing apical periodontitis using histopathological findings as a gold standard. J Endod. 2009; 35: 1009-12.
7. Kanagasingam S, Lim CX, Yong CP, Mannocci F, Patel S. Diagnostic accuracy of periapical radiography and cone beam computed tomography in detecting apical periodontitis using histopathological findings as a reference standard. Int Endod J. 2017; 50: 417-26.
8. Ee J, Fayad MI, Johnson BR. Comparison of endodontic diagnosis and treatment planning decisions using cone-beam volumetric tomography versus periapical radiography. J Endod. 2014; 40: 910-6.

9. Chogle S, Zuaitar M, Sarkis R, Saadoun M, Mecham A, Zhao Y. The recommendation of cone-beam computed tomography and its effect on endodontic diagnosis and treatment planning. J Endod. 2020; 46: 162-8.
10. Rodríguez G, Abella F, Durán-Sindreu F, Patel S, Roig M. Influence of cone-beam computed tomography in clinical decision making among specialists. J Endod. 2017; 43: 194-9.
11. American Association of Endodontists; American Academy of Oral and Maxillofacial Radiology. Use of cone-beam computed tomography in endodontics Joint Position Statement of the American Association of Endodontists and the American Academy of Oral and Maxillofacial Radiology. Oral Surg Oral Med Oral Pathol Oral Radiol Endod. 2011; 111: 234-7.
12. Patel S, Durack C, Abella F, Roig M, Shemesh H, Lambrechts P, Lemberg K. European Society of Endodontology position statement: the use of CBCT in endodontics. Int Endod J. 2014; 47: 502-4.
13. Setzer FC, Hinckley N, Kohli MR, Karabucak B. A survey of cone-beam computed tomographic use among endodontic practitioners in the United States. J Endod. 2017; 43: 699-704.
14. Suga K, Ogane S, Muramatsu K, Ohata H, Uchiyama T, Takano N, Shibahara T, Eguchi J, Murakami S, Matsuzaka K. Intraosseous schwannoma originating in inferior alveolar nerve: a case report. The Bulletin of Tokyo Dental College. 2013; 54: 19-25.
15. Perkins D, Stiharu TI, Swift JQ, Dao TV, Mainville GN. Intraosseous schwannoma of the jaws: an updated review of the literature and report of 2 new cases affecting the mandible. J Oral Maxillofac Surg. 2018; 76: 1226-47
16. Polak M, Polak G, Brocheriou C, Vigneul J. Solitary neurofibroma of the mandible: case report and review of the literature. J Oral Maxillofac Surg. 1989; 47 (1): 65-8
17. Ueda MI, Suzuki HI, Kaneda TO. Solitary intraosseous neurofibroma of the mandible: report of a case. Nagoya J Med Sci. 1993; 55: 97-101.
18. Smith HW. Hemangioma of the jaws: review of the literature and report of a case. AMA Arch Otolaryngol. 1959; 70: 579-87.
19. Fan X, Zhu L, Zhang C. Treatment of mandibular arteriovenous malformation by transvenous embolization through the mental foramen. J Oral Maxillofac Surg. 2008; 66: 139-43.
20. Price JB, Thaw KL, Tyndall DA, Ludlow JB, Padilla RJ. Incidental findings from cone beam computed tomography of the maxillofacial region: a descriptive retrospective study. Clin Oral Implants Res. 2012; 23: 1261-8.
21. Michetti J, Maret D, Mallet JP, Diemer F. Validation of cone beam computed tomography as a tool to explore root canal anatomy. J Endod. 2010; 36: 1187-90.
22. Blattner TC, George N, Lee CC, Kumar V, Yelton CD. Efficacy of cone-beam computed tomography as a modality to accurately identify the presence of second mesiobuccal canals in maxillary first and second molars: a pilot study. J Endod. 2010; 36: 867-70.
23. Venskutonis T, Plotino G, Juodzbalys G, Mickevičiene L. The importance of cone-beam computed tomography in the management of endodontic problems: a review of the literature. J Endod. 2014; 40: 1895-901.
24. Edlund M, Nair MK, Nair UP. Detection of vertical root fractures by using cone-beam computed tomography: a clinical study. J Endod. 2011; 37: 768-72.
25. Talwar S, Utneja S, Nawal RR, Kaushik A, Srivastava D, Oberoy SS. Role of cone-beam computed tomography in diagnosis of vertical root fractures: a systematic review and meta-analysis. J Endod. 2016; 42: 12-24.

26. Alaugaily I, Azim AA. CBCT patterns of bone loss and clinical predictors for the diagnosis of cracked teeth and teeth with vertical root fracture. J Endod. 2022; 48: 1100-6.
27. Assael LA. Oral bisphosphonates as a cause of bisphosphonate-related osteonecrosis of the jaws: clinical findings, assessment of risks, and preventive strategies. J Oral Maxillofac Surg. 2009; 67: 35-43.
28. Huang YF, Chang CT, Muo CH, Tsai CH, Shen YF, Wu CZ. Impact of bisphosphonate-related osteonecrosis of the jaw on osteoporotic patients after dental extraction: a population-based cohort study. PLoS One. 2015; 10: e0120756.
29. Ruggiero SL, Dodson TB, Fantasia J, Goodday R, Aghaloo T, Mehrotra B, O'Ryan F. American Association of Oral and Maxillofacial Surgeons position paper on medication-related osteonecrosis of the jaw—2014 update. J Oral Maxillofac Surg. 2014; 72: 1938-56.
30. Ruggiero SL, Dodson TB, Aghaloo T, Carlson ER, Ward BB, Kademani D. American Association of Oral and Maxillofacial Surgeons' Position Paper on Medication-Related Osteonecrosis of the Jaw. J Oral Maxillofac Surg. 2022; 80: 920-43.
31. Karabucak B, Bunes A, Chehoud C, Kohli MR, Setzer F. Prevalence of apical periodontitis in endodontically treated premolars and molars with untreated canal: a cone-beam computed tomography study. J Endod. 2016; 42: 538-41.
32. Shemesh H, Cristescu RC, Wesselink PR, Wu MK. The use of cone-beam computed tomography and digital periapical radiographs to diagnose root perforations. J Endod. 2011; 37: 513-6.
33. Low KM, Dula K, Bürgin W, von Arx T. Comparison of periapical radiography and limited cone-beam tomography in posterior maxillary teeth referred for apical surgery. J Endod. 2008; 34: 557-62.
34. Bornstein MM, Lauber R, Sendi P, Von Arx T. Comparison of periapical radiography and limited cone-beam computed tomography in mandibular molars for analysis of anatomical landmarks before apical surgery. J Endod. 2011; 37: 151-7.
35. Lavasani SA, Tyler C, Roach SH, McClanahan SB, Ahmad M, Bowles WR. Cone-beam computed tomography: anatomic analysis of maxillary posterior teeth—impact on endodontic microsurgery. J Endod. 2016; 42: 890-5.
36. Kurt SN, Üstün Y, Erdogan Ö, Evlice B, Yoldas O, Öztunc H. Outcomes of periradicular surgery of maxillary first molars using a vestibular approach: a prospective, clinical study with one year of follow-up. J Oral Maxillofac Surg. 2014; 72: 1049-61.
37. Patel S, Patel R, Foschi F, Mannocci F. The impact of different diagnostic imaging modalities on the evaluation of root canal anatomy and endodontic residents' stress levels: a clinical study. J Endod. 2019; 45: 406-13.
38. Estrela C, Bueno MR, De Alencar AH, Mattar R, Neto JV, Azevedo BC, Estrela CR. Method to evaluate inflammatory root resorption by using cone beam computed tomography. J Endod. 2009; 35: 1491-7.
39. Patel K, Mannocci F, Patel S. The assessment and management of external cervical resorption with periapical radiographs and cone-beam computed tomography: a clinical study. J Endod. 2016; 42: 1435-40.
40. Sônia TD, Camila de Freitas MB, Santa-Rosa CC, Machado VC. Guided endodontic access in maxillary molars using cone-beam computed tomography and computer-aided design/computer-aided manufacturing system: a case report. J Endod. 2018; 44: 875-9.
41. Chaves GS, Capeletti LR, Miguel JG, Loureiro MA, Silva EJ, Decurcio DA. A novel simplified workflow for guided endodontic surgery in mandibular molars with a thick buccal bone plate: a case report. J Endod. 2022; 48: 930-5.