Volume 4(1) January - June 2025

Thai Endodontic Journal (ENDOSARN)
วารสารเอ็นโดดอนติกส์ไทย (เอ็นโดสาร)

The official journal of the Thai Endodontic Association

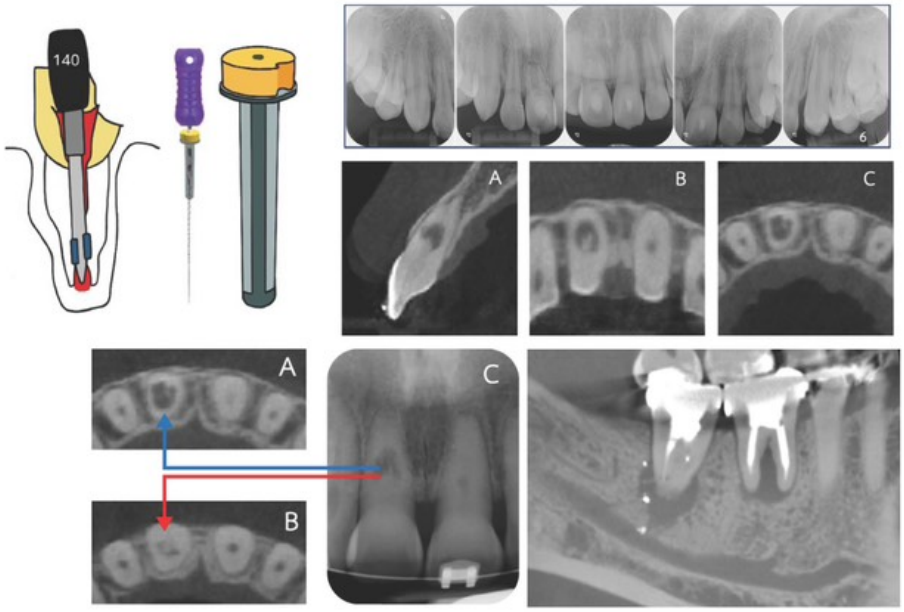

Interesting articles

- *Electronic Apex Locator: Principles, Evolution, Comparative Analysis, and Clinical Applications in Endodontics*
- *Extrusion of bioceramic-based root canal sealers into the inferior alveolar canal: A review of literature*
- *Regenerative endodontic procedures for avulsed immature permanent tooth with severe external root resorption*
- *การรักษาคลองรากฟันที่มีการละลายภายในคลองรากฟันแบบแทนที่*

Text and Journal Publication Co., LTD.

ISSN 1685-3709

การรักษาฟันหลุดจากเบ้าที่รากฟันยังเจริญไม่สมบูรณ์ร่วมกับการมีรากฟันละลายรุนแรงด้วยวิธีรีเจนเนอเรทีฟ เอ็นโดดอนติกส์

Regenerative endodontic procedures for avulsed immature permanent tooth with severe external root resorption

วิศรุต สิทธิสร[1]
ภาณุพงษ์ จิรเดโชชัย[2]

[1] โรงพยาบาลอุบลรัตน์ อ.อุบลรัตน์ จ.ขอนแก่น

[2] ภาควิชาทันตกรรมบูรณะ คณะทันตแพทยศาสตร์ มหาวิทยาลัยขอนแก่น

บทคัดย่อ

การละลายของรากฟันจากการติดเชื้อหลังจากนำฟันที่หลุดจากเบ้ากลับเข้าสู่เบ้าฟัน เป็นภาวะไม่พึงประสงค์ที่เกิดขึ้นได้และมีความรุนแรง โดยเฉพาะอย่างยิ่งในกรณีที่รากฟันยังเจริญไม่สมบูรณ์จะพบการละลายของรากฟันที่รวดเร็ว อีกทั้งการรักษามีความซับซ้อนทั้งในด้านการกำจัดเชื้อในคลองรากฟัน การยับยั้งภาวะการละลายของรากฟันและการจัดการกับรากฟันที่ยังเจริญไม่สมบูรณ์ กรณีศึกษานี้แสดงแนวทางการรักษาคลองรากฟันในผู้ป่วยฟันหลุดจากเบ้าซึ่งรากฟันยังเจริญไม่สมบูรณ์ และมีภาวะรากฟันละลายรุนแรงจากการติดเชื้อโดยใช้วิธี รีเจนเนอเรทีฟ เอ็นโดดอนติกส์ ขั้นตอนการรักษาประกอบด้วยการล้างคลองรากฟันและการใส่ยาปฏิชีวนะทรีมิกซ์ในคลองรากฟัน เพื่อกำจัดเชื้อในคลองรากฟันและยับยั้งการละลายของรากฟัน โดยภายหลังจากทำการกำจัดเชื้อเป็นระยะเวลา 5 เดือน พบอาการของผู้ป่วยดีขึ้น จากภาพถ่ายรังสีมีขนาดรอยโรครอบปลายรากฟันเล็กลง จากนั้นจึงกระตุ้นให้เกิดลิ่มเลือดในคลองรากฟันและอุดปิดช่องเปิดของโพรงฟัน ผลการรักษาหลังติดตามอาการเป็นระยะเวลา 1 ปี พบว่าผู้ป่วยไม่มีอาการผิดปกติทางคลินิก จากภาพถ่ายรังสีพบว่าการละลายของรากฟันหยุดลง รอยโรครอบปลายรากฟันหายสมบูรณ์ และพบการคืนกลับของผิวกระดูกเบ้าฟันต่อเนื่องรอบรากฟัน ดังนั้นการรักษาด้วยวิธี รีเจนเนอเรทีฟ เอ็นโดดอนติกส์ จึงเป็นทางเลือกหนึ่งสำหรับการรักษาฟันหลุดจากเบ้าที่รากฟันยังเจริญไม่สมบูรณ์ร่วมกับภาวะรากฟันละลายจากการติดเชื้อได้

คำสำคัญ: ฟันหลุดจากเบ้า, ฟันที่รากฟันยังเจริญไม่สมบูรณ์, รากฟันละลาย, รีเจนเนอเรทีฟ เอ็นโดดอนติกส์

Abstract

Infection-related root resorption following the reimplantation of an avulsed tooth is a common and severe adverse outcome. This condition is particularly aggressive in teeth with immature root development. Additionally, treatment procedures are highly challenging due to difficulties in root canal disinfection, halting root resorption, and managing the immature root structure. The objective of this case study is to demonstrate the application of regenerative endodontic procedures in the treatment of an avulsed immature permanent tooth with severe infection-related root resorption. The treatment protocol included thorough root canal irrigation and the use of intracanal medication with triple antibiotic paste to eliminate infection and prevent further root resorption. After a 5-month disinfection period, during which the periapical lesion decreased in size, a blood clot was induced in the root canal, followed by coronal sealing. At the 1-year follow-up, the patient remained asymptomatic. Radiographic evaluation revealed cessation of root resorption, complete resolution of the periapical lesion, and restoration of continuous alveolar bone around the root surface. These case reports suggest that regenerative endodontic procedures can offer a promising treatment outcome for avulsed immature permanent teeth affected by infection-related root resorption.

Keywords: avulsed tooth, immature root, root resorption, regenerative endodontic

Correspondence: วิศรุต สิทธิสร
โรงพยาบาลอุบลรัตน์ 175 หมู่2 ตำบลเขื่อนอุบลรัตน์ อำเภออุบลรัตน์ จังหวัดขอนแก่น 40250
โทรศัพท์: 084-3037228
Email address: nornut_witsarut@hotmail.com

Received: 22 April 2025 **Revised:** 11 June 2025 **Accepted:** 13 June 2025

บทนำ

ฟันหลุดจากเบ้า (Avulsion) เป็นภาวะฉุกเฉินทางทันตกรรมที่ต้องได้รับการจัดการอย่างเหมาะสมตั้งแต่ขั้นตอนการนำฟันกลับเข้าเบ้าฟัน รวมถึงการติดตามผลอย่างใกล้ชิดเพื่อรักษาภาวะแทรกซ้อนที่อาจเกิดขึ้นได้อย่างทันท่วงที โดยมีเป้าหมายสำคัญคือ เพื่อคงสภาพฟันธรรมชาติให้อยู่ในช่องปากและสามารถใช้งานได้ต่อไป (1) โดยภาวะฟันหลุดจากเบ้าพบได้บ่อยในเด็กอายุ 7-9 ปี เนื่องจากกระดูกเบ้าฟัน (Alveolar bone) ในเด็กยังมีความยืดหยุ่นสูง เมื่อได้รับแรงกระแทกจึงเกิดฟันหลุดจากเบ้าได้ง่ายกว่าผู้ใหญ่ซึ่งมีกระดูกเบ้าฟันที่แข็งแรงกว่า และมักพบได้บ่อยในฟันตัดซี่กลางบน (2)

การจัดการฟันหลุดจากเบ้าในฟันที่รากฟันยังเจริญไม่สมบูรณ์ (Immature teeth) มีความแตกต่างจากฟันที่รากฟันสร้างสมบูรณ์แล้ว กล่าวคือ ฟันที่รากฟันยังเจริญไม่สมบูรณ์ ภายหลังจากนำฟันกลับเข้าเบ้าฟัน บางกรณีอาจไม่มีความจำเป็นต้องได้รับการรักษาคลองรากฟัน เนื่องจากฟันยังมีโอกาสเกิดกระบวนการรีวาสคูลาไรเซชั่น (Revascularization) ซึ่งส่งผลให้ฟันยังมีชีวิต เอื้อให้รากฟันเจริญต่อไปได้ อย่างไรก็ดี จำเป็นต้องติดตามผลอย่างใกล้ชิดเพื่อประเมินภาวะแทรกซ้อนที่อาจเกิดขึ้น เช่น ภาวะฟันตายและรากฟันละลายจากการติดเชื้อ (Infection-related root resorption) (1) จากการทบทวนวรรณกรรมอย่างเป็นระบบและการวิเคราะห์อภิมาน (Systematic review and meta-analysis) ของ Souza และคณะ พบว่าฟันหลุดจากเบ้าและนำฟันกลับเข้าสู่เบ้าฟัน มีอุบัติการณ์การเกิดรากฟันละลายจากการติดเชื้อเท่ากับร้อยละ 23.2 (3)

หากเกิดภาวะฟันตายในฟันที่รากฟันยังเจริญไม่สมบูรณ์ ผลที่ตามมาคือการติดเชื้อ (Infection) ภายในคลองรากฟัน ซึ่งการรักษาคลองรากฟันในกรณีนี้มีความท้าทายหลายประการ ได้แก่ การกำจัดเชื้อ (Disinfection) ด้วยการขยายคลองรากฟัน (Mechanical instrumentation) ซึ่งทำได้อย่างจำกัดเนื่องจากผนังคลองรากฟันบาง และปลายรากฟันยังเปิดกว้าง ทำให้มีโอกาสที่วัสดุอุดคลองรากฟันจะเกินออกไปนอกปลายรากฟันได้ นอกจากนี้ ด้วยผนังคลองรากฟันที่บางและรากฟันที่สั้น ทำให้มีความเสี่ยงต่อการแตกหักของรากฟันในอนาคต ในปัจจุบันมีทางเลือกการรักษาอยู่ 3 วิธี ได้แก่ แคลเซียมไฮดรอกไซด์ เอเพกซิฟิเคชั่น (Calcium hydroxide apexification) เอ็มทีเอ เอเพกซิฟิเคชั่น (MTA apexification) และ รีเจนเนอเรทีฟ เอ็นโดดอนติกส์ (Regenerative endodontics) โดยข้อดีของวิธี รีเจนเนอเรทีฟ เอ็นโดดอนติกส์ คือสามารถทำให้ฟันสร้างรากที่หนาและยาวขึ้น รวมถึงกลับมามีชีวิตต่อได้ แม้ว่าทั้งสามวิธีจะมีขั้นตอนการรักษาที่แตกต่างกัน แต่มีขั้นตอนพื้นฐานที่สำคัญเช่นเดียวกัน คือ การกำจัดเชื้อในคลองรากฟันก่อนดำเนินกระบวนการเหนี่ยวนำให้ปลายรากปิด (Apexification) (4)

กรณีการเกิดการละลายของรากฟันจากการติดเชื้อมีกลไกการเกิดคือ ในฟันหลุดจากเบ้าฟัน เอ็นยึดปริทันต์ (Periodontal ligament, PDL) และชั้นเคลือบรากฟัน (Cementum) มักถูกทำลายจากแรงกระแทกและการขูดทำลายบริเวณพื้นผิวรากฟัน หรือเกิดจากการตายของเซลล์เอ็นยึดปริทันต์จากการที่ฟันอยู่นอกเบ้าฟันเป็นระยะเวลานาน หรือจากการเก็บรักษาฟันในสารละลายสำหรับเก็บรักษาฟันไม่เหมาะสม ส่งผลให้เซลล์ป้องกันรากฟัน (Protective layer) เสียหายหรือเกิดการตายของเซลล์เอ็นยึดปริทันต์ ทำให้เกิดการตอบสนองการอักเสบจากเนื้อเยื่อรอบรากฟัน เมื่อเซลล์เอ็นยึดปริทันต์ตาย เซลล์สลายเนื้อฟัน (Odontoclast) และเซลล์สลายเคลือบรากฟัน (Cementoclast) จะเข้าทำลายชั้นเคลือบรากฟันและเนื้อฟันจนเกิดการละลาย และยิ่งในฟันหลุดจากเบ้าฟันจะมีการฉีกขาดของเส้นเลือดที่มาเลี้ยงเนื้อเยื่อในโพรงฟัน (Pulp) หากไม่เกิดกระบวนการรีวาสคูลาไรเซชั่นขึ้น จะส่งผลให้เกิดภาวะเนื้อเยื่อโพรงฟันตาย (Pulp necrosis) จากนั้นเชื้อแบคทีเรียสามารถเข้าสู่คลองรากฟันผ่านรอยร้าวขนาดเล็ก หรือท่อเนื้อฟัน (Dentinal tubules) ก่อให้เกิดการติดเชื้อในคลองรากฟัน เมื่อเสียชั้นเคลือบรากฟัน เชื้อแบคทีเรียและสารพิษ (Endotoxin) ในคลองรากฟันสามารถแพร่กระจายออกไปยังเนื้อเยื่อปริทันต์รอบรากฟัน (Periodontium) กระตุ้นให้เกิดการอักเสบและทำลายทั้งกระดูกและรากฟันได้มากขึ้น ซึ่งในเด็กอัตราการละลายของรากฟันจะเกิดขึ้นได้เร็วกว่าในผู้ใหญ่ โดยหลักการสำคัญในการรักษา คือ การกำจัดเชื้อซึ่งเป็นสาเหตุหลักในการเกิดการละลายของรากฟันในประเภทนี้ (1,5)

โดยทั่วไป การรักษาด้วยวิธีรีเจนเนอเรทีฟ เอ็นโดดอนติกส์ จะใช้ในฟันที่รากฟันยังเจริญไม่สมบูรณ์และเนื้อเยื่อในตายร่วมกับมีการอักเสบของเนื้อเยื่อรอบปลายรากฟัน โดยเริ่มจากการกำจัดเชื้อในคลองรากฟัน จากนั้นสร้างโครงค้ำยัน (Scaffold) เพื่อให้เซลล์ต้นกำเนิด (Stem cell) และสารเร่งการเจริญเติบโต (Growth factor) เข้ามาภายในคลองรากฟันเพื่อสร้างรากฟันให้หนาและยาวต่อไป (6) เมื่อพิจารณาถึงวิธีการรักษาด้วยวิธีรีเจนเนอเรทีฟ เอ็นโดดอนติกส์ จะพบว่ามีขั้นตอนที่สำคัญคือ การกำจัดเชื้อในคลองรากฟันเช่นเดียวกับการรักษาภาวะรากฟันละลายจากการติดเชื้อ จึงเป็นไปได้ที่จะนำวิธีรีเจนเนอเรทีฟ เอ็นโดดอนติกส์ มาใช้ในการรักษารากฟันละลายจากการติดเชื้อได้เช่นกัน (7-12)

รายงานผู้ป่วยฉบับนี้จึงนำเสนอการรักษาและความสำเร็จในการดูแลผู้ป่วยที่มีฟันหลุดจากเบ้า โดยที่รากฟันยังเจริญไม่สมบูรณ์ร่วมกับการเกิดรากฟันละลายรุนแรงจากการติดเชื้อด้วยวิธีรีเจนเนอเรทีฟ เอ็นโดดอนติกส์

รายงานผู้ป่วย

ผู้ป่วยเด็กชายไทย อายุ 9 ปี ปฏิเสธการมีโรคประจำตัว ไม่มีประวัติการแพ้ยา ไม่แพ้อาหาร และไม่ได้รับประทานยาใด ๆ เป็นประจำ ผู้ปกครองพาผู้ป่วยมารับบริการที่คณะทันตแพทยศาสตร์ มหาวิทยาลัยขอนแก่น เพื่อเข้ารับการตรวจฟันซี่ที่เคยประสบอุบัติเหตุ จากประวัติพบว่าผู้ป่วยประสบอุบัติเหตุหกล้มขณะเล่นกีฬาแบดมินตันเมื่อประมาณ 3 เดือนที่ผ่านมา ทำให้ฟันหน้าหลุดออกจากเบ้าฟัน ภายหลังเกิดอุบัติเหตุ ผู้ปกครองได้นำฟันที่หลุดออกมา ห่อด้วยกระดาษชำระชุบน้ำ และพาผู้ป่วยไปพบทันตแพทย์ที่คลินิกเอกชน ทันตแพทย์ได้ถ่ายภาพรังสีก่อนนำฟันกลับเข้าสู่เบ้า (รูปที่ 1ก) และนำฟันกลับเข้าสู่เบ้า (รูปที่ 1ข) ทำการยึดด้วยเฝือกยึดฟัน (Splint) ตั้งแต่ฟันซี่ 53 ถึง 63 โดยระยะเวลาตั้งแต่ฟันหลุดจนถึงการนำฟันกลับเข้าสู่เบ้าใช้เวลาไม่เกิน 45 นาที หลังจากนั้นทันตแพทย์ได้นัดติดตามอาการเป็นระยะเวลา 2 สัปดาห์ เพื่อถอดเฝือกยึดฟัน และแนะนำให้มาพบทันตแพทย์เพื่อประเมินอาการอย่างต่อเนื่องทุกเดือน เนื่องจากรากฟันยังเจริญไม่สมบูรณ์ ต่อมาภายหลังครอบครัวของผู้ป่วยได้ย้ายภูมิลำเนามายังจังหวัดขอนแก่น จึงมาขอรับการติดตามอาการต่อเนื่องของฟันซี่ดังกล่าวที่คณะทันตแพทยศาสตร์ มหาวิทยาลัยขอนแก่น

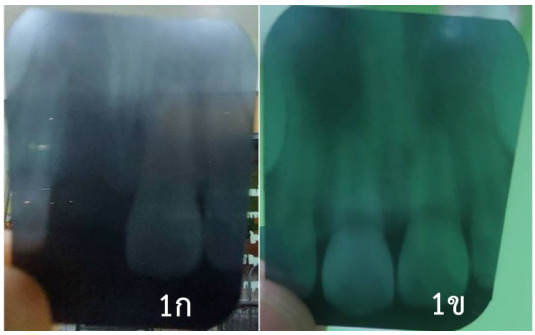

รูปที่ 1 แสดงภาพรังสีฟันซี่ 11 ก่อนนำฟันกลับเข้าสู่เบ้า (1ก) และหลังนำฟันกลับเข้าสู่เบ้า (1ข)

ในวันที่มารับการตรวจเป็นเวลาหลังจากอุบัติเหตุ 3 เดือน ผู้ป่วยไม่มีอาการผิดปกติแต่อย่างใด จากการตรวจทางคลินิก (รูปที่ 2) พบว่าฟันซี่ 11 มีรูปร่างลักษณะตัวฟันเป็นปกติ มีอาการเจ็บเมื่อคลำบริเวณปลายรากฟันและเมื่อเคาะที่ตัวฟัน ฟันโยกระดับที่ 2 พบร่องลึกปริทันต์โดยรอบประมาณ 2-3 มิลลิเมตร อย่างไรก็ตามตรวจพบร่องลึกปริทันต์ที่ลึกและแคบ (Deep narrow pocket) ด้านใกล้กลางด้านแก้มประมาณ 6 มิลลิเมตร เหงือกโดยรอบมีลักษณะปกติ ไม่พบการบวมและไม่พบรูเปิดทางหนองไหล (Sinus tract) ไม่พบการสบฟันกระแทก และฟันซี่ 11 ไม่ตอบสนองต่อการทดสอบความมีชีวิตของฟัน (Vitality tests) ทั้งการทดสอบด้วยอุณหภูมิเย็นและเครื่องทดสอบเนื้อเยื่อในด้วยไฟฟ้า โดยเปรียบเทียบกับฟันบนซี่ 53 12 21 22 63 และฟันล่างซี่ 73 32 31 41 42 83 ซึ่งตอบสนองต่อการทดสอบความมีชีวิตของฟันได้ตามปกติ

ภาพถ่ายรังสีก่อนการรักษา พบฟันซี่ 11 มีรูปร่างลักษณะตัวฟันเป็นปกติ ไม่มีวัสดุอุดหรือรอยผุ โพรงเนื้อเยื่อในปกติ รากฟันสั้นและปลายรากฟันเปิด พบการละลายของรากฟันที่ปลายรากฟันและผิวรากฟันทั้งด้านใกล้กลาง (mesial) และไกลกลาง (Distal) รวมทั้งพบเงาโปร่งรังสีของรอยโรครอบรากฟัน ขอบเขตไม่ชัดเจน (รูปที่ 3)

รูปที่ 2 แสดงภาพในช่องปากทางคลินิกของผู้ป่วยก่อนได้รับการรักษา

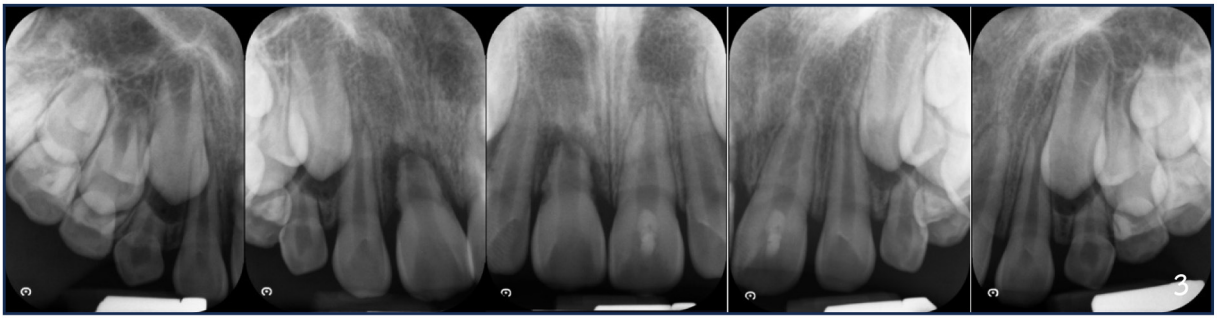

รูปที่ 3 แสดงภาพรังสีก่อนการรักษาฟันซี่ 11 พบการละลายตัวของรากฟัน และมีรอยโรคโดยรอบรากฟัน

ฟันซี่ 11 ได้รับการวินิจฉัยว่าเป็น Pulp necrosis with symptomatic apical periodontitis ร่วมกับ Infection-related root resorption เมื่อพิจารณารากฟันยังเจริญไม่สมบูรณ์ รากฟันมีความยาวประมาณครึ่งหนึ่งเมื่อเทียบกับรากฟันซี่ 21 มีผนังคลองรากฟันบาง และเกิดการละลายของรากฟันจนปลายรากฟันเปิดกว้าง ระยะการเติบโตของฟันเป็นระยะที่ 2 ตามการจำแนกการเติบโตของฟันตามการศึกษาของ Cvek (13) โดยได้อธิบายทางเลือกในการรักษาร่วมกับผู้ปกครอง ซึ่งมี 2 วิธี ได้แก่ เอ็มทีเอ เอเพกซิฟิเคชั่น และ รีเจนเนอเรทีฟ เอ็นโดดอนติกส์ ผู้ปกครองได้เลือกวิธีรีเจนเนอเรทีฟ เอ็นโดดอนติกส์ เนื่องจากมีข้อดีคือ มีโอกาสที่รากฟันจะกลับมาสร้างให้หนาและยาวขึ้นได้

ขั้นตอนการรักษา

การรักษาครั้งที่ 1 ใส่แผ่นยางกั้นน้ำลาย จากนั้นทำความสะอาดและฆ่าเชื้อบริเวณตัวฟันและพื้นผิวโดยรอบด้วยสารโพวิโดน-ไอโอดีน (Povidone-iodine) เปิดทางเข้าสู่โพรงเนื้อเยื่อใน ประเมินความยาวรากฟันโดยประมาณจากภาพถ่ายรังสีก่อนการรักษา ล้างคลองรากฟันด้วยสารละลายโซเดียมไฮโปคลอไรท์ (Sodium hypochlorite; NaOCl) ความเข้มข้นร้อยละ 2.5 ปริมาณ 20 มิลลิลิตร ร่วมกับการกระตุ้นน้ำยาโดยใช้เครื่องมือโซนิก (Sonic irrigation; EDDY™) จากนั้นล้างด้วยสารกรดเอธิลีนไดเอมีนเตตราอะซิติก (Ethylenediaminetetraacetic acid; EDTA) ความเข้มข้นร้อยละ 17 ปริมาณ 20 มิลลิลิตร เป็นเวลา 5 นาที และ

ซับคลองรากฟันด้วยกระดาษซับรูปกรวย (Paper point) ใส่ยาปฏิชีวนะทรีมิกซ์ (Triple antibiotic paste) ประกอบด้วย เมโทรนิดาโซล (Metronidazole) ซิโพรฟลอกซาซิน (Ciprofloxacin) และอะม็อกซีซิลลิน (Amoxicillin) ในอัตราส่วน 1:1:1 ผสมกับกระสายยา (Vehicle) ที่ประกอบด้วยแมกโครโกล (Macrogol ointment) และโพรพิลีนไกลคอล (Propylene glycol) ในอัตราส่วนผง 7 ส่วน ต่อของเหลว 1 ส่วน ผสมจนได้ลักษณะเป็นเนื้อครีม (14) จากนั้นนำยาดังกล่าวใส่ในคลองรากฟันด้วย เลนตูโล สไปรัล (Lentulo spiral) และอุดปิดทางเข้าสู่คลองรากฟันด้วยวัสดุอุดชั่วคราว (Cavit™) ให้มีความหนาประมาณ 3-4 มิลลิเมตร

ในการรักษาครั้งที่ 2 ถึงครั้งที่ 4 ได้นัดผู้ป่วยมาติดตามอาการ โดยถ่ายภาพรังสีเพื่อติดตามผลการรักษา และทำการล้างทำความสะอาดคลองรากฟัน พร้อมทั้งเปลี่ยนยาในคลองรากฟันทุก 4-6 สัปดาห์เมื่อถึงการรักษาครั้งที่ 5 ซึ่งเป็นระยะเวลา 5 เดือน ภายหลังจากการรักษาครั้งแรก การตรวจทางคลินิกพบว่า เมื่อคลำบริเวณปลายรากฟันและเมื่อเคาะที่ตัวฟันไม่พบอาการเจ็บปวด ฟันไม่พบอาการโยก ไม่พบร่องลึกปริทันต์ และเหงือกโดยรอบมีลักษณะปกติ ภาพรังสีแสดงให้เห็นว่ารอยโรคโปร่งรังสีรอบรากฟันมีขนาดเล็กลงและมีขอบเขตชัดเจน และเริ่มมีการสร้างกระดูกเบ้าฟันกลับคืนมา (รูปที่ 4ก)

เมื่อพิจารณาแล้วพบว่าฟันมีการตอบสนองที่ดีต่อการรักษา จึงดำเนินการตามขั้นตอนของการรักษาด้วยวิธี รีเจนเนอเรทีฟ เอ็นโดดอนติกส์ โดยฉีดยาชาเฉพาะที่ (Local infiltration) ด้วยเมพิวาเคน (Mepivacaine) ความเข้มข้นร้อยละ 3 ที่ไม่มีสารบีบหลอดเลือด (Vasoconstrictor) ปริมาณ 1.8 มิลลิลิตร ใส่แผ่นยางกั้นน้ำลาย ทำความสะอาดและฆ่าเชื้อบริเวณตัวฟันและพื้นผิวโดยรอบด้วยโพวิโดน-ไอโอดีน รื้อวัสดุอุดชั่วคราว ล้างคลองรากฟันด้วยสารละลายโซเดียมไฮโปคลอไรท์ ความเข้มข้นร้อยละ 2.5 ปริมาณ 20 มิลลิลิตร และสารกรดเอธิลีนไดเอมีนเตตราอะซิติก ความเข้มข้นร้อยละ 17 ปริมาณ 20 มิลลิลิตร เป็นเวลา 5 นาที จากนั้นซับคลองรากฟันให้แห้งด้วยกระดาษซับรูปกรวย ใช้ไฟล์ชนิดเค ขนาด 25 โดยดัดปลายไฟล์ให้โค้งงอ 2 มิลลิเมตร ใส่เข้าไปจนเกินปลายรากฟันเพื่อแทงกระตุ้นให้เกิดเลือดออกและทำให้เลือดคั่งเข้าไปในคลองรากฟันจนถึงระดับรอยต่อของเคลือบรากฟันและเคลือบฟัน (Cemento-enamel junction) และรอประมาณ 15 นาทีเพื่อให้เลือดแข็งตัว อย่างไรก็ตาม ในผู้ป่วยรายนี้พบว่าเลือดไม่แข็งตัวเพียงพอ จึงนำคอลลาเจนชนิดย่อยสลายได้ (Resorbable collagen; Collaplug™) ใส่ลงไปในคลองรากฟัน แล้วปิดทับด้วยวัสดุไบโอเดนทีน (Biodentine®) หนาประมาณ 3 มิลลิเมตร รอให้วัสดุแข็งตัวประมาณ 15 นาที จากนั้นบูรณะฟันด้วยวัสดุอุดชั่วคราว ให้ได้ความหนาของวัสดุ 3-4 มิลลิเมตร (รูปที่ 4ข) เนื่องจากผู้ป่วยให้ความร่วมมือน้อยลงจึงไม่สามารถบูรณะฟันด้วยวัสดุอุดถาวรได้

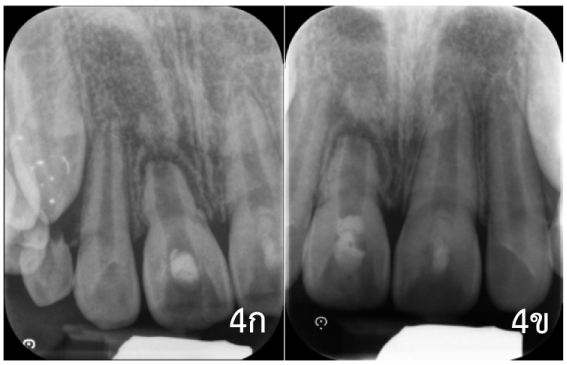

รูปที่ 4ก แสดงฟันซี่ 11 หลังจากใส่ยาในคลองรากฟันเป็นระยะเวลา 5 เดือน

รูปที่ 4ข แสดงฟันซี่ 11 หลังจากกระตุ้นให้เกิดลิ่มเลือดและใส่วัสดุไบโอเดนทีน

การติดตามผลการรักษา

ภายหลังการรักษา 1 เดือนด้วยวิธีรีเจนเนอเรทีฟ เอ็นโดดอนติกส์ ผู้ป่วยไม่มีอาการผิดปกติใด ๆ ตรวจคลำและเคาะที่ตัวฟันไม่พบอาการเจ็บปวด เหงือกโดยรอบมีลักษณะปกติ ไม่พบการโยกของฟัน และร่องปริทันต์โดยรอบฟันมีความลึกประมาณ 2-3 มิลลิเมตร จึงใส่แผ่นยางกั้นน้ำลาย ทำความสะอาดและฆ่าเชื้อบริเวณฟันและพื้นผิวโดยรอบด้วยโพวิโดน-ไอโอดีน จากนั้นรื้อวัสดุอุดชั่วคราวและบูรณะฟันถาวรด้วยวัสดุอุดเรซินคอมโพสิต

เนื่องจากผู้ป่วยและผู้ปกครองได้ย้ายภูมิลำเนาไปต่างจังหวัด ส่งผลให้ไม่สามารถมาติดตามผลการรักษาตามนัดหมายได้เมื่อครบ 1 ปีหลังการรักษา จึงได้แนะนำให้ผู้ปกครองนำผู้ป่วยไปตรวจติดตามที่คลินิกทันตกรรมเอกชน ทันตแพทย์

ที่ตรวจรายงานผลการตรวจดังนี้ ฟันซี่ 11 ไม่พบอาการเจ็บเมื่อคลำบริเวณปลายรากหรือเคาะที่ตัวฟัน ไม่พบการโยกตัวของฟัน ร่องปริทันต์โดยรอบมีความลึกประมาณ 2-3 มิลลิเมตร เหงือกโดยรอบมีลักษณะปกติ ไม่พบการบวม แต่พบว่าบริเวณคอฟันด้านริมฝีปากมีสีเทาและบริเวณกึ่งกลางฟันด้านริมฝีปากมีสีเหลือง (รูปที่ 5) ทั้งนี้ ฟันซี่ 11 ยังไม่ตอบสนองต่อการทดสอบความมีชีวิตของฟัน ทั้งจากการทดสอบด้วยอุณหภูมิเย็นและเครื่องทดสอบด้วยไฟฟ้า เมื่อเปรียบเทียบกับฟันบนซี่ 13, 12, 21, 22, 23 และฟันล่างซี่ 33, 32, 31, 41, 42, 43 ซึ่งตอบสนองต่อการทดสอบความมีชีวิตของฟันได้ปกติ จากภาพถ่ายรังสีพบว่ารอยโรคบริเวณรอบปลายรากฟันมีขนาดเล็กลงจนหายสมบูรณ์ มีการฟื้นตัวของผิวกระดูกเบ้าฟันโดยรอบรากฟัน และสังเกตได้ว่ากระบวนการการละลายของรากฟันหยุดลง พบลักษณะของการหนาตัวของรากฟัน แต่อย่างไรก็ตามยังไม่พบการยาวขึ้นของรากฟัน (รูปที่ 6) ส่วนในกรณีการเปลี่ยนสีของฟัน ได้แจ้งผู้ปกครองถึงทางเลือกในการรักษาด้วยการฟอกสีฟัน หรือการทำวีเนียร์ได้ในอนาคต

บทวิจารณ์

แนวทางการรักษาฟันที่หลุดจากเบ้า แนะนำให้นำฟันกลับเข้าสู่เบ้าฟันทั้งในกรณีที่รากฟันสร้างสมบูรณ์และรากฟันยังเจริญไม่สมบูรณ์ (1) โดยเฉพาะในกรณีฟันที่รากฟันยังเจริญไม่สมบูรณ์ ปัจจัยที่มีผลต่อการเกิดภาวะแทรกซ้อนและการคงอยู่ของฟันในช่องปาก ได้แก่ การเกิดรีวาสคูลาไรเซชั่นของเนื้อเยื่อใน และความมีชีวิตของเซลล์เอ็นยึดปริทันต์ (Periodontal ligament cell) (1,15-16) หากเซลล์เอ็นยึดปริทันต์มีชีวิตเหลือน้อย จะเพิ่มโอกาสเกิดภาวะรากฟัน

รูปที่ 5 แสดงภาพในช่องปากทางคลินิกของผู้ป่วยก่อนการรักษา (5ก) และหลังติดตามอาการ 1 ปี (5ข)

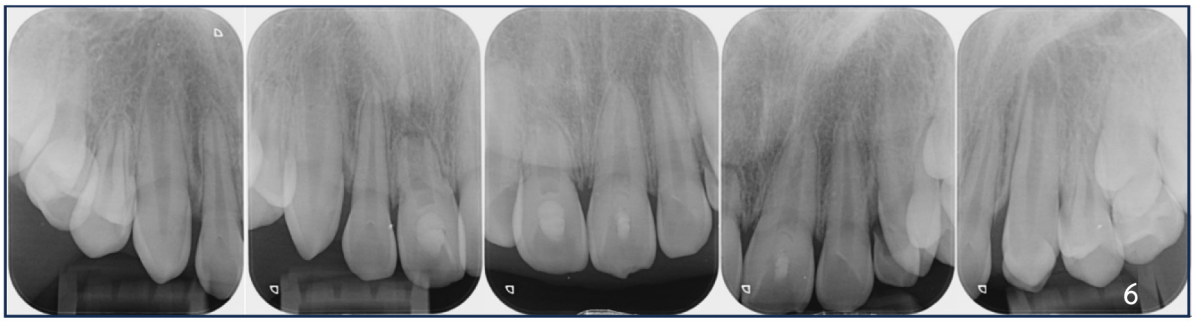

รูปที่ 6 แสดงภาพรังสีติดตามอาการหลังการรักษา 1 ปี ฟันซี่ 11 รอยโรครอบปลายรากมีขนาดเล็กลงจนหายสมบูรณ์ มีการกลับคืนของผิวกระดูกเบ้าฟันต่อเนื่องรอบรากฟัน พบลักษณะของการหนาตัวของรากฟัน แต่ยังไม่พบการยาวขึ้นของรากฟัน

ละลายแบบฟันยึดแข็ง (Ankylosis-related root resorption) ซึ่งเป็นภาวะที่กระดูกถูกสร้างขึ้นทดแทนรากฟันอย่างต่อเนื่องจนอาจสูญเสียฟัน ปัจจุบันยังไม่มีวิธีการรักษาเพื่อหยุดกระบวนการละลายของรากฟันชนิดนี้ ลักษณะทางคลินิกที่พบ ได้แก่ พบเสียงเคาะโลหะ (Metallic sound) เมื่อเคาะที่ตัวฟัน และในเด็กอาจพบว่าระนาบสบฟันของฟันซี่ดังกล่าวต่ำกว่าฟันซี่อื่น (Infra-occlusion) เนื่องจากรากฟันถูกยึดติดกับกระดูกทำให้ฟันไม่สามารถขึ้นตามปกติได้ ในภาพรังสีจะพบว่าช่องว่างเอ็นยึดปริทันต์ (Periodontal ligament space) หายไป (5)

ความมีชีวิตของเซลล์เอ็นยึดปริทันต์ขึ้นอยู่กับระยะเวลาที่ฟันอยู่นอกช่องปาก และชนิดของเหลวที่ใช้แช่ฟันระหว่างอยู่ภายนอกช่องปาก โดยเซลล์เอ็นยึดปริทันต์จะคงความมีชีวิตได้ดียิ่งขึ้นหากฟันถูกนำกลับเข้าเบ้าทันที หรือฟันถูกแช่ในของเหลวที่เหมาะสม เช่น สารละลายแฮงค์บาลานซ์ซอล์ท (Hanks' balanced salt solution) นม น้ำลาย หรือน้ำเกลือ (1,15-16) สำหรับผู้ป่วยรายนี้ ฟันอยู่นอกช่องปากประมาณ 45 นาที และถูกห่อในกระดาษชำระชุบน้ำ ซึ่งน้ำจัดเป็นของเหลวที่ไม่เหมาะสมในการเก็บรักษาฟัน เพราะมีค่าออสโมลาลิตี (Osmolality) ต่ำกว่าเซลล์เอ็นยึดปริทันต์ ทำให้น้ำซึมเข้าสู่เซลล์จนเกิดภาวะเซลล์แตก (Cell lysis) โดยการศึกษาของ Andreasen พบว่าฟันที่ถูกแช่ในน้ำ 36 ซี่ จะมีการละลายรากฟันถึงร้อยละ 75 (15) ดังนั้นผู้ป่วยรายนี้จึงมีโอกาสสูงที่จะเกิดภาวะรากฟันละลายแบบฟันยึดแข็ง จึงควรแจ้งให้ผู้ปกครองทราบถึงโอกาสเกิดภาวะแทรกซ้อนนี้และอาจต้องสูญเสียฟันในอนาคต รวมถึงการวางแผนการจัดการภาวะแทรกซ้อนดังกล่าว เช่น การทำดีโคโรเนชัน (Decoronation) (1)

ส่วนปัจจัยที่มีผลต่อโอกาสการเกิดกระบวนการรีวาสคูลาไรเซชันของเนื้อเยื่อใน ได้แก่ ความยาวของรากฟัน ขนาดรูเปิดบริเวณปลายรากฟัน (Apical foramen) ระยะเวลาที่ฟันอยู่นอกช่องปาก และชนิดของเหลวที่ใช้แช่ฟัน (15,17) การศึกษาของ Andreasen ในฟันหลุดจากเบ้าที่รากฟันยังเจริญไม่สมบูรณ์ 94 ซี่ พบอุบัติการณ์การเกิดรีวาสคูลาไรเซชันร้อยละ 34 โดยในกลุ่มที่นำฟันกลับเข้าเบ้าทันทีภายใน 5 นาที พบอัตราร้อยละ 75 กลุ่มที่กลับเข้าเบ้าช้ากว่า 5 นาทีพบอัตราร้อยละ 31 และกลุ่มที่แช่ฟันในน้ำพบอัตราร้อยละ 30 (15) ซึ่งสอดคล้องกับลักษณะผู้ป่วยรายนี้ที่มีโอกาสการเกิดรีวาสคูลาไรเซชั่นค่อนข้างต่ำ ดังนั้นจึงมีความจำเป็นต้องติดตามอย่างใกล้ชิดหลังจากนำฟันกลับเข้าเบ้าเนื่องด้วยหากเกิดเนื้อเยื่อในตาย มักนำไปสู่การติดเชื้อในคลองรากฟันและเกิดการละลายของรากฟันตามมา ซึ่งเกิดขึ้นอย่างรวดเร็วในฟันที่รากฟันยังเจริญไม่สมบูรณ์และอาจต้องสูญเสียฟันในที่สุด (5)

การรักษาคลองรากฟันในกรณีที่มีการละลายของรากฟันจากการติดเชื้อ หลักสำคัญในการรักษาคือการกำจัดเชื้อโรคในคลองรากฟันเพื่อยับยั้งการละลายของรากฟัน โดยในผู้ป่วยรายนี้ที่รากฟันยังเจริญไม่สมบูรณ์ การกำจัดเชื้อโดยการขยายคลองรากฟันทำได้จำกัด เนื่องจากผนังคลองรากฟันมีความบาง ดังนั้นการล้างคลองรากฟันและการใส่ยาในคลองรากฟันจึงมีความสำคัญ (18) เช่นเดียวกับการรักษาด้วยวิธีรีเจนเนอเรทีฟ เอ็นโดดอนติกส์ ซึ่งมีจุดมุ่งหมายสำคัญคือการกำจัดเชื้อในคลองรากฟันเช่นกัน ทั้งนี้ หากการกำจัดเชื้อโรคทำได้อย่างมีประสิทธิภาพจะส่งผลให้สามารถยับยั้งการละลายของรากฟันได้เช่นกัน สำหรับการเลือกวิธีล้างคลองรากฟันในผู้ป่วยรายนี้ได้อ้างอิงตามแนวทางของสมาคมเอ็นโดดอนติกส์แห่งสหรัฐอเมริกา ปี ค.ศ. 2021 (AAE Clinical Considerations for a Regenerative Procedure 2021; AAE2021) ที่ได้แนะนำการล้างด้วยสารละลายโซเดียมไฮโปคลอไรท์ที่ความเข้มข้นร้อยละ 1.5-3 (19) โดยในผู้ป่วยรายนี้ใช้สารละลายโซเดียม ไฮโปคลอไรท์ความเข้มข้นร้อยละ 2.5 ซึ่งมีคุณสมบัติในการฆ่าเชื้อโรคและละลายเนื้อเยื่อในคลองรากฟันได้ดี ร่วมกับการใช้เครื่องมือล้างโซนิกช่วยเสริมประสิทธิภาพในการทำงาน (20) อย่างไรก็ตาม หากใช้สารละลายโซเดียม ไฮโปคลอไรท์ที่ความเข้มข้นสูง เช่น ร้อยละ 5.25-6 จะมีผลทำลายเซลล์ต้นกำเนิดได้ (21) สำหรับการล้างด้วยสารกรดเอทิลีนไดเอมีนเตตระอะซิติกความเข้มข้นร้อยละ 17 (19) มีหน้าที่สำคัญในการกำจัดชั้นสเมียร์ (Smear layer) ส่งเสริมการแทรกซึมของยาภายในคลองรากฟัน และกระตุ้นให้เซลล์ต้นกำเนิดปลายรากสามารถยึดเกาะได้ดีขึ้น รวมถึงกระตุ้นให้มีการปลดปล่อยสารเร่งการเจริญเติบโตออกจากเนื้อฟัน ซึ่งส่งผลในการกระตุ้นให้เซลล์ต้นกำเนิดเปลี่ยนแปลงไปเป็นเซลล์สร้างเนื้อฟัน (22)

แนวทางการใส่ยาในคลองรากฟันในกรณีฟันที่มีการละลายของรากฟันจากการติดเชื้อตาม IADT guideline 2020 แนะนำให้ใส่ยาแคลเซียมไฮดรอกไซด์ เป็นเวลา 3 สัปดาห์ ติดตามและเปลี่ยนยาในคลองรากฟันทุก 3 เดือน จนกว่าจะพบการหยุดการละลายของรากฟันจากภาพรังสี (1) โดยแคลเซียมไฮดรอกไซด์มีคุณสมบัติในการฆ่าเชื้อและยับยั้งการทำลายกระดูก (23) ในส่วนของการรักษาด้วยวิธีรีเจนเนอเรทีฟ เอ็นโดดอนติกส์ มีแนวทางการเลือกใช้ยาหลากหลาย เช่น ตามแนวทางของสมาคมเอ็นโดดอนติกส์แห่งสหรัฐอเมริกา ปี ค.ศ. 2021 มีการแนะนำในการใส่ยาด้วยแคลเซียมไฮดรอกไซด์ หรือ ยาปฏิชีวนะทรีมิกซ์ความเข้มข้นต่ำประกอบด้วย เมโทรนิดาโซล ซิโพรฟลอกซาซินและมิโนไซคลินในอัตราส่วน 1:1:1 ผสมกับกระสายยา หรืออาจใช้ยาปฏิชีวนะทูมิกซ์ (Double antibiotic paste: 2-Mix) ซึ่งไม่มีมิโนไซคลิน หรือเปลี่ยนเป็นยาปฏิชีวนะชนิดอื่นแทนมิโนไซคลิน เช่น คลินดามัยซิน (Clindamycin) อะม็อกซีซิลลิน หรือเซฟาคลอร์ (Cefaclor) ใส่ในคลองรากฟันเป็นเวลา 2 ถึง 4 สัปดาห์ (19) หรือแนวทางของสมาคมทันตกรรมรากฟันแห่งยุโรป ปี ค.ศ. 2016 (European Society of Endodontology 2016; ESE2016) แนะนำการใส่ยาด้วยแคลเซียมไฮดรอกไซด์ 2-4 สัปดาห์ (24) และในประเทศไทยมีแนวทางของสาขาวิชาวิทยาเอ็นโดดอนต์ ภาควิชาทันตกรรมหัตถการและวิทยาเอ็นโดดอนต์ มหาวิทยาลัยมหิดล ปี ค.ศ. 2019 แนะนำการใส่ยาด้วยยาปฏิชีวนะทรีมิกซ์ความเข้มข้นสูง 2-4 สัปดาห์ (14) อย่างไรก็ตามสาเหตุหลักของการล้มเหลวทั้งในส่วนของการรักษาการละลายของรากฟันจากการติดเชื้อและความล้มเหลวของการรักษาด้วยวิธีรีเจนเนอเรทีฟ เอ็นโดดอนติกส์มักมีสาเหตุจากการกำจัดเชื้อในคลองรากฟันไม่เพียงพอ (11) ดังนั้นในผู้ป่วยรายนี้จึงเลือกการรักษาด้วยยาปฏิชีวนะทรีมิกซ์ความเข้มข้นสูง โดยเปลี่ยนยามิโนไซคลินเป็นยาอะม็อกซีซิลลิน ซึ่งมีรายงานว่าประสิทธิภาพในการฆ่าเชื้อของยาปฏิชีวนะทรีมิกซ์ดีกว่าแคลเซียมไฮดรอกไซด์ และสามารถยับยั้งการทำลายกระดูกได้เช่นกัน (25) นอกจากนี้ยังมีการศึกษาพบว่า เมโทรนิดาโซลและซิโพรฟลอกซาซิน สามารถยับยั้งการละลายของรากฟันจากการติดเชื้อได้ (10,26) เมื่อเปรียบเทียบอัตราความสำเร็จของการรักษาด้วยวิธีรีเจนเนอเรทีฟ เอ็นโดดอนติกส์โดยใช้ยาปฏิชีวนะทูมิกซ์หรือทรีมิกซ์ พบว่ามีอัตราความสำเร็จร้อยละ 80-100 สูงกว่าการใช้แคลเซียมไฮดรอกไซด์ที่มีอัตราความสำเร็จร้อยละ 66.66-100 (27)

เนื่องจากผู้ป่วยรายนี้มีการละลายตัวของรากฟันค่อนข้างรุนแรง เพื่อให้สามารถกำจัดเชื้อได้อย่างมีประสิทธิภาพ และด้วยข้อจำกัดในการนัดหมายตรวจติดตามและให้การรักษาผู้ป่วย จึงใส่ยาในคลองรากฟันและเปลี่ยนยาทุก ๆ 4-6 สัปดาห์ รวมระยะเวลา 5 เดือนภายหลังจากการรักษาครั้งแรก โดยเมื่อพบลักษณะของการตอบสนองที่ดีต่อการรักษา คือ ผู้ป่วยไม่มีอาการเจ็บ ฟันไม่โยก ไม่พบร่องลึกปริทันต์ เหงือกโดยรอบปกติ ไม่บวม ภาพรังสีพบว่าบริเวณรอบรากฟันมีการหยุดละลายตัวของรากฟัน เงาโปร่งรังสีของรอยโรครอบรากฟันมีขนาดเล็กลงและเห็นขอบเขตชัดเจนรวมถึงมีการกลับคืนของผิวกระดูกเบ้าฟัน (28) จึงทำการรักษาด้วยวิธีรีเจนเนอเรทีฟ เอ็นโดดอนติกส์ ในขั้นตอนต่อไปได้ แต่อย่างไรก็ตามการใส่ยาด้วยยาปฏิชีวนะทรีมิกซ์เป็นระยะเวลานานมีการศึกษาพบข้อกังวลว่าอาจส่งผลต่อการเป็นพิษต่อเซลล์ต้นกำเนิดและการดื้อยาของเชื้อแบคทีเรียได้ (29)

ในกรณีที่เกิดการเปลี่ยนสีของฟัน แม้จะใช้วัสดุไบโอเดนทีนในการรักษาด้วยวิธีรีเจนเนอเรทีฟ เอ็นโดดอนติกส์ ตามคำแนะนำของสมาคมเอ็นโดดอนติกส์แห่งสหรัฐอเมริกา ซึ่งระบุว่าไม่ก่อให้เกิดการเปลี่ยนสีและเหมาะกับฟันหน้า (19) แต่ในกรณีศึกษานี้พบการเปลี่ยนสีของฟัน จากการศึกษาของ Chen และคณะ พบว่าวัสดุในกลุ่มไตรแคลเซียมซิลิเกตซีเมนต์ไม่ว่าจะเป็นกลุ่มดั้งเดิม เช่น ไวท์เอ็มทีเอ (White MTA) หรือกลุ่มใหม่ เช่น ไบโอเดนทีน หากมีการปนเปื้อนของเลือดขณะวัสดุแข็งตัวจะสามารถทำให้เกิดการเปลี่ยนสีฟันได้เช่นกัน (30) ในกรณีศึกษานี้ คาดว่าการอุดวัสดุไบโอเดนทีนอยู่สูงเหนือคอฟันร่วมกับเกิดการปนเปื้อนเลือดเป็นสาเหตุของการเปลี่ยนสี ซึ่งสามารถรักษาได้ด้วยการฟอกสีฟันหรือทำวีเนียร์ในอนาคต (31)

จากการทบทวนวรรณกรรมอย่างเป็นระบบและวิเคราะห์อภิมานของ Torabinejad และคณะ พบว่าการรักษาด้วยวิธีรีเจนเนอเรทีฟ เอ็นโดดอนติกส์ในฟันที่รากฟันยังเจริญไม่สมบูรณ์ มีอัตราความสำเร็จร้อยละ 91.3 ซึ่งแตกต่างกันอย่างไม่มีนัยสำคัญ เมื่อเทียบกับ เอ็มทีเอ เอเพกซิฟิเคชั่น ที่มีอัตราสำเร็จที่ร้อยละ 94.6 (32) โดยเอ็มทีเอ

เอเพกซิฟิเคชั่น เดิมเป็นวิธีการที่นิยมทำในการรักษารากฟันในกรณีที่รากฟันยังเจริญไม่สมบูรณ์ แต่การรักษาด้วยวิธีรีเจนเนอเรทีฟ เอ็นโดดอนติกส์ถูกเลือกนำมาใช้ในกรณีศึกษานี้ เนื่องจากจุดเด่นของความสำเร็จของที่เด่นกว่า ซึ่งสามารถแบ่งเป็น 3 ระดับ ดังนี้ (19)

ความสำเร็จขั้นที่หนึ่ง (Primary goal) ผู้ป่วยไม่มีอาการหลังการรักษา มีการหายของรอยโรคทางภาพรังสี ซึ่งพบในผู้ป่วยรายนี้ โดยนอกจากจะไม่มีอาการทางคลินิกแล้ว ยังมีการหายของรอยโรครอบปลายรากฟันและมีการหยุดการละลายของรากฟันด้วย

ความสำเร็จขั้นที่สอง (Secondary goal) มีการเพิ่มความหนาของผนังคลองรากฟัน และการยาวขึ้นของรากฟัน ซึ่งในผู้ป่วยรายนี้พบการหนาของรากฟันเล็กน้อย แต่ยังไม่พบการยาวขึ้นของรากฟัน โดยอาจเนื่องมาจากระยะเวลาติดตามที่สั้นเพียง 12 เดือน โดยมีการศึกษาพบว่าการเพิ่มความหนาและความยาวของคลองรากฟันจะเกิดขึ้นหลังจากการรักษาเป็นเวลา 12-24 เดือน และไม่สามารถทำนายอัตราการเจริญเติบโตได้แน่นอน (33) อีกทั้งมีการศึกษาพบว่า ฟันที่เกิดอุบัติเหตุ เยื่อบุหุ้มรากเฮิร์ตวิก (Hertwig's epithelial root sheath) และ เซลล์ต้นกำเนิดบริเวณปลายราก (Stem cell of the apical papilla) มักถูกทำลาย จึงส่งผลต่อการสร้างรากฟันได้ (34)

ความสำเร็จขั้นที่สาม (Tertiary goal) การคืนกลับมามีชีวิตของฟัน โดยมีการตอบสนองต่อการทดสอบความมีชีวิตของฟัน ซึ่งเป็นเป้าหมายในอุดมคติสำหรับวิธีนี้ อย่างไรก็ตาม จากการศึกษาพบว่ามีโอกาสพบได้น้อย Chrepa และคณะ พบว่าฟันที่ได้รับการรักษาด้วยวิธีรีเจนเนอเรทีฟ เอ็นโดดอนติกส์ ร้อยละ 30 ตอบสนองต่อการทดสอบความมีชีวิตของฟัน (27) ซึ่งจากการศึกษาพบว่าฟันบางส่วนอาจไม่ตอบสนองต่อการทดสอบความมีชีวิตของฟัน เนื่องจากวัสดุอุดปิดโพรงที่หนาบริเวณคอฟันทำให้ไม่สามารถตรวจสอบได้ (35)

การรักษารากฟันในกรณีที่รากฟันยังเจริญไม่สมบูรณ์และมีการละลายของรากฟันด้วยวิธี รีเจนเนอเรทีฟ เอ็นโดดอนติกส์ มีการศึกษาของ Lu และคณะ แสดงผลการรักษาจากภาพรังสีว่าสามารถหยุดการละลายของรากฟัน รวมถึงการเพิ่มความหนาและความยาวของคลองรากฟัน หากในกรณีที่รากฟันยังเจริญไม่สมบูรณ์ที่เกิดอุบัติเหตุหลุดออกจากเบ้าฟันไม่เกิน 60 นาที เมื่อทำการเปรียบเทียบกันระหว่างก่อนและหลังการรักษา จากนั้นหลังติดตามอาการ 3 ปี พบว่ามีการกลับมาตอบสนองต่อความมีชีวิตของฟันร้อยละ 50 (12) และมีกรณีศึกษาของ Lu และคณะ ยังพบว่าการรักษาด้วยวิธีรีเจนเนอเรทีฟ เอ็นโดดอนติกส์ สามารถยับยั้งการละลายของรากฟัน สามารถสร้างเนื้อเยื่อในขึ้นมา เพิ่มความหนาและความยาวของรากฟัน และซ่อมแซมบริเวณที่เกิดการทะลุ (Perforation) จากการละลายได้อีกด้วย (9)

อย่างไรก็ตาม จากการทบทวนวรรณกรรมอย่างเป็นระบบของ Dadpe และคณะ สรุปว่าผลสำเร็จจากการรักษาด้วยวิธีรีเจนเนอเรทีฟ เอ็นโดดอนติกส์ในฟันที่รากฟันยังเจริญไม่สมบูรณ์ร่วมกับการละลายของรากฟันจะสามารถยับยั้งการละลายของรากฟันได้ แต่การเพิ่มความหนาและความยาวของรากฟันยังไม่สามารถทำนายผลลัพธ์ได้ชัดเจน (10)

อย่างไรก็ดีในปัจจุบัน การศึกษาเกี่ยวกับปัจจัยที่ส่งผลต่อความสำเร็จของการรักษาด้วยวิธีรีเจนเนอเรทีฟ เอ็นโดดอนติกส์ในฟันที่รากฟันยังเจริญไม่สมบูรณ์ร่วมกับมีการละลายตัวของรากฟัน ยังมีจำนวนน้อยและเป็นกรณีศึกษาเป็นส่วนใหญ่ การศึกษาปัจจัยที่มีผลต่อการรักษาที่จำกัดจึงควรมีการศึกษาเพิ่มเติมต่อไปทั้งด้านการออกแบบการศึกษา และการติดตามผลการรักษาในระยะยาว เพื่อให้การรักษามีโอกาสประสบผลสำเร็จเพิ่มขึ้นและมีแนวโน้มที่ดีขึ้นต่อไป

สรุป

ฟันหลุดจากเบ้าเป็นภาวะที่พบบ่อยในเด็ก ซึ่งมักเกิดร่วมกับฟันที่รากฟันยังเจริญไม่สมบูรณ์ เมื่อนำฟันกลับเข้าสู่เบ้าหากเนื้อเยื่อในเกิดการตายแล้วไม่ได้รับการรักษาอย่างเหมาะสม ย่อมนำไปสู่การเกิดรากฟันละลายจากการติดเชื้อ ซึ่งอาจเกิดการละลายของรากฟันที่รุนแรงและเพิ่มโอกาสการสูญเสียฟันได้ ในปัจจุบันการรักษาด้วยวิธีรีเจนเนอเรทีฟ เอ็นโดดอนติกส์ อาจเป็นทางเลือกหนึ่งที่เหมาะสม เนื่องจากสามารถทำให้ฟันตายที่รากฟันเจริญไม่สมบูรณ์มีโอกาสสร้างรากฟันให้หนาและยาวขึ้นได้แล้ว และยังเป็นทางเลือกหนึ่งในการรักษาที่สามารถหยุดการละลายของรากฟันจากการติดเชื้อได้อีกด้วย

เอกสารอ้างอิง

1. Bourguignon C, Cohenca N, Lauridsen E, Flores MT, O'Connell AC, Day PF, et al. International Association of Dental Traumatology guidelines for the management of traumatic dental injuries: 1. Fractures and luxations. **Dent Traumatol.** 2020; 36:314-330.
2. Andreasen JO, Andreasen FM, Andersson L. Textbook and Color Atlas of Traumatic Injuries to the Teeth. **Stoma Edu J.** 2019;6.
3. Souza BDM, Dutra KL, Kuntze MM, Bortoluzzi EA, Flores-Mir C, Reyes-Carmona J, et al. Incidence of Root Resorption after the Replantation of Avulsed Teeth: A Meta-analysis. **J Endod.** 2018;44:1216–27.
4. Trope M. Treatment of the Immature Tooth with a Non-Vital Pulp and Apical Periodontitis. **Dent Clin North Am.** 2010;54:313–24.
5. Trope M. Root Resorption due to Dental Trauma. **Endod Topics.** 2002;1:79–100.
6. Banchs F, Trope M. Revascularization of immature permanent teeth with apical periodontitis: New treatment protocol? **J Endod.** 2004;30: 196–200.
7. Santiago CN, Pinto SS, Sassone LM, Hirata R, Fidel SR. Revascularization Technique for the Treatment of External Inflammatory Root Resorption: A Report of 3 Cases. **J Endod.** 2015;41:1560–4.
8. Yoshpe M, Einy S, Ruparel N, Lin S, Kaufman AY. Regenerative Endodontics: A Potential Solution for External Root Resorption (Case Series). **J Endod.** 2020;46:192–9.
9. Lu J, Liu H, Lu Z, Kahler B, Lin LM. Regenerative Endodontic Procedures for Traumatized Immature Permanent Teeth with Severe External Root Resorption and Root Perforation. **J Endod.** 2020;46:1610–5.
10. Dadpe AM, Shah DY, Natanasabapathy V, Sureshbabu NM, Hindlekar AN, Modi K. Regenerative Endodontic Procedures in Teeth with Root Resorption: A Systematic Review. Vol. 8, **Eur Endod J.** 2023;8:170-86.
11. Lin S, Moreinos D, Wisblech D, Rotstein I. Regenerative endodontic therapy for external inflammatory lateral resorption following traumatic dental injuries: Evidence assessment of best practices. **Int Endod J.** 2022;55: 1165-76.
12. Lu J, Lu Y, Lu Z, Kahler B. Clinical and radiographic outcomes of regenerative endodontic procedures for traumatized permanent necrotic teeth with apical periodontitis and external root resorption. **Int Endod J.** 2023;56:802-18.
13. Cvek M. Prognosis of luxated non-vital maxillary incisors treated with calcium hydroxide and filled with gutta-percha. A retrospective clinical study. **Dent Traumatol.** 1992;8:45–55.
14. Hoshino E, Kurihara-Ando N, Sato I, Uematsu H, Sato M, Kota K, et al. In-vitro antibacterial susceptibility of bacteria taken from infected root dentine to a mixture of ciprofloxacin, metronidazole and minocycline. **Int Endod J.** 1996;29:125–30.
15. Andreasen JO, Borum MK, Jacobsen HL, Andreasen FM. Replantation of 400 avulsed permanent incisors. 2. Factors related to pulpal healing. **Dent Traumatol.** 1995;11:59-68.

16. Andreasen JO, Borum MK, Jacobsen HL, Andreasen FM. Replantation of 400 avulsed permanent incisors. 4. Factors related to periodontal ligament healing. **Dent Traumatol.** 1995;11:76-89.
17. Kling M, Cvek M, Mejàre I. Rate and predictability of pulp revascularization in therapeutically reimplanted permanent incisors. **Dent Traumatol.** 1986;2:83-9.
18. Hargreaves KM, Giesler T, Henry M, Wang Y. Regeneration Potential of the Young Permanent Tooth: What Does the Future Hold? **J Endod.** 2008;34:51-6.
19. AAE Clinical Considerations for a Regenerative Procedure Revised 5/18/2021 [Internet]. Available from: https://www.aae.org/specialty/wp-content/uploads/sites/2/2021/08/ClinicalConsiderationsApprovedByREC062921.pdf
20. Swimberghe RCD, De Clercq A, De Moor RJG, Meire MA. Efficacy of sonically, ultrasonically and laser-activated irrigation in removing a biofilm-mimicking hydrogel from an isthmus model. **Int Endod J.** 2019;52:515-23.
21. Zbanska J, Herman K, Kuropka P, Dobrzynski M. Regenerative endodontics as the future treatment of immature permanent teeth. **Appl Sci.** (Switzerland). 2021;11:6211.
22. Galler KM, Buchalla W, Hiller KA, Federlin M, Eidt A, Schiefersteiner M, et al. Influence of root canal disinfectants on growth factor release from dentin. **J Endod.** 2015;41:363-8.
23. Foreman PC, Barned IE. A review of calcium hydroxide. **Int Endod J.** 1990;23:283-97.
24. Galler KM, Krastl G, Simon S, Van Gorp G, Meschi N, Vahedi B, et al. European Society of Endodontology position statement: Revitalization procedures. In: **Int Endod J.** 2016;49:717-23
25. Nagata JY, Soares AJ, Souza-Filho FJ, Zaia AA, Ferraz CCR, Almeida JFA, et al. Microbial evaluation of traumatized teeth treated with triple antibiotic paste or calcium hydroxide with 2% chlorhexidine gel in pulp revascularization. **J Endod.** 2014;40:778-83.
26. Trope M. Endodontic considerations in dental trauma. Ingle's endodontics Hamilton (ON): BC Decker. 2008;1330–57.
27. Chrepa V, Joon R, Austah O, Diogenes A, Hargreaves KM, Ezeldeen M, et al. Clinical Outcomes of Immature Teeth Treated with Regenerative Endodontic Procedures—A San Antonio Study. **J Endod.** 2020;46:1074-84.
28. Ng YL, Mann V, Rahbaran S, Lewsey J, Gulabivala K. Outcome of primary root canal treatment: Systematic review of the literature - Part 1. Effects of study characteristics on probability of success. **Int Endod J.** 2007;40:921 -39.
29. Malu K, Khubchandani M. Triple Antibiotic Paste: A Suitable Medicament for Intracanal Disinfection. **Cureus.** 2022;14:e29186
30. Chen SJ, Karabucak B, Steffen JJ, Yu YH, Kohli MR. Spectrophotometric Analysis of Coronal Tooth Discoloration Induced by Tricalcium Silicate Cements in the Presence of Blood. **J Endod.** 2020;46:1913 -9.
31. Timmerman A, Parashos P. Bleaching of a Discolored Tooth with Retrieval of Remnants after Successful Regenerative Endodontics. **J Endod.** 2018;44:93-7.

32. Torabinejad M, Nosrat A, Verma P, Udochukwu O. Regenerative Endodontic Treatment or Mineral Trioxide Aggregate Apical Plug in Teeth with Necrotic Pulps and Open Apices: A Systematic Review and Meta-analysis. **J Endod.** 2017;43:1806-20.
33. Colleagues for Excellence [Internet]. 2013. Available from: https://www.aae.org/specialty/wp-content/uploads/sites/2/2017/06/ecfespring2013.pdf
34. Lin J, Zeng Q, Wei X, Zhao W, Cui M, Gu J, et al. Regenerative Endodontics Versus Apexification in Immature Permanent Teeth with Apical Periodontitis: A Prospective Randomized Controlled Study. **J Endod.** 2017;43:1821-7.
35. Shivashankar VY, Johns DA, Maroli RK, Sekar M, Chandrasekaran R, Karthikeyan S, et al. Comparison of the effect of PRP, PRF and induced bleeding in the revascularization of teeth with necrotic pulp and open apex: A triple blind randomized clinical trial. **JCDR.** 2017;11:ZC34-ZC39.